

Condenação de fígados de suínos oriundos de Piranga, Minas Gerais

Anderson Silva Dias

RESUMO

As perdas produtivas associadas à presença de *Ascaris suum* em criação de suínos são significativas. A produção de suínos é responsável por significativa parcela das exportações brasileira. A presença de quaisquer alterações macroscópicas na carcaça e ou vísceras dos animais abatidos são responsáveis por condenações. Esse trabalho teve como objetivo avaliar a ocorrência de condenação de fígados de suínos devido a presença de manchas branco leitosas. Foram avaliados os dados por sazonalidade e por número de manchas por fígado. Lesões branco leitosas em fígado de suínos é sugestiva parasitismo por larvas de *A. suum*. Num prévio estudo foi verificado que 87,5% das granjas apresentaram animais positivos para a presença de *A. suum* no lume intestinal. 58,94% dos animais tiveram seus fígados condenados pela presença de manchas branco leitosas, sugerindo elevado percentual de perdas devido ao suposto parasitismo por *A. suum*. Verificou-se que o número de uma ou duas manchas por fígado ocorreu em 92,2% e diferiu ($p < 0,05$) do número de três ou mais manchas (7,8%). Não foi verificada diferença ($p > 0,05$) da ocorrência de manchas por sazonalidade. Dado que o fígado é um órgão com preço diferenciado, essas condenações apresentam perdas econômicas significativas nessas atividades.

Palavras-chave: Condenação de fígados. Prevalência. Suínos. *Ascaris suum*.

Condemnation of livers of swine sourcing of Piranga, Minas Gerais State

ABSTRACT

The productive losses associated with the presence of *Ascaris suum* in swine rearing are significant. Pig production is responsible for a significant portion of Brazilian exports. The presence of any macroscopic changes in the carcass and or viscera of slaughtered animals are responsible for condemnations. This study aimed to evaluate the condemnation of swine livers due to the presence of milk spots. Data were evaluated by seasonality and number of spots per liver. Milk spots lesions in swine liver suggest parasitism by *A. suum* larvae. In a previous study, it was found that 87.5% of the farms presented positive animals for the presence of *A. suum* in the intestinal tract. 58.94% of the animals had their livers condemned by the presence of milk spots, suggesting a high percentage of losses due to the parasitism by *A. suum*. The number of one or two milk spots per liver was found to be 92.2% and differed ($p < 0.05$) from the number of three or more milk spots (7.8%). There was no difference ($p > 0.05$) in the occurrence of milk spots by seasonality. Given that the liver is a differently priced organ, these condemnations showed significant economic losses in these activities.

Key Words: Condemnation of livers. *Ascaris suum*. Swine. Pig farms. Prevalence.

Anderson Silva Dias – Doutor, Fiscal Federal Agropecuário do Ministério da Agricultura, Pecuária e Abastecimento.

Veterinária em Foco	Canoas	v.17	n.1	p.19-25	jul./dez. 2019
---------------------	--------	------	-----	---------	----------------

INTRODUÇÃO

O parasitismo por *Ascaris suum* é responsável por significativa parcela de perdas econômicas na suinocultura, além de apresentar potencial risco zoonótico (ZHOU et al., 2018). Esse nematoide é responsável por condenação de fígados de suínos e constitui uma das principais parasitoses desses animais (DROUVES; TROMBA, 1971; WILLIAMS et al., 2014). Ele é considerado carreador bactéria do gênero *Actinobacillus* e vírus *Influenza* para o fígado e *Coronavírus* para os pulmões (BERNARDO et al., 1990).

É sugerido por Nguyen et al. (2017), o emprego de biologia molecular para detecção de *A. suum* em músculos e vísceras de animais, dada a importância de contaminação de alimentos por micro-organismos carreadores de patógenos como um risco maior à saúde pública (CARABALLO, 2018) e o que é reforçado por BERNARDO et al. (1990), que relata as possibilidades de *A. suum* carrear outros patógenos importantes. No entanto, o diagnóstico desse agente através da realização de exames coproparasitológico quantitativo (VLAMINCK et al., 2014), é mais barato, mais prático e pode ser empregado como base para preconizar a implantação de um protocolo de controle antiparasitário eficiente e economicamente viável (CARABALLO, 2018).

No entanto, a verificação da presença de manchas branca leitosas (*milk spot*) na superfície de fígados de suínos inspecionados em abate sugerem infecção nesses animais por *A. suum* e decorre da migração larval nesse órgão (DROUVES; TROMBA, 1971) e apresenta-se mais prático para monitorar o nível de infecção dos animais por esse agente (D'ALENCAR et al., 2009; NAKAGAWA et al., 1983).

A identificação do agente nos animais de forma mais prévia possível e o tratamento do plantel são medidas consideradas dentre as mais eficazes para o controle desse agente (DIAS et al., 2016; ZOU et al., 2016). Em criações em sistemas intensivo desses animais, a limpeza sistemática das paredes e piso das baias merece destaque (URQUHART et al., 1998; SCHNEIDER; RAUER, 2016).

Esse trabalho teve como objetivo avaliar a ocorrência de condenação de fígados de suínos criados em granjas tecnificadas com a presença de manchas branco leitosas verificadas ao abate.

MATERIAIS E MÉTODO

Foram examinados os fígados de suínos destinados ao abate em matadouros, localizados na no município de Piranga. Os animais envolvidos nesse estudo foram aqueles fornecidos por oito produtores de suínos localizadas em Piranga, Minas Gerais.

Os dados desses animais considerados para esse estudo foram o local de procedência, o controle parasitário, alimentação utilizada, a idade ao abate, o peso ao abate e o sexo.

A avaliação foi realizada através da observação da presença de manchas branco leitosas (*milk spot*) na parede do fígado e em cortes de preconizados nos procedimentos de inspeção de produtos de origem animal estabelecidos pelo DIPOA (MAPA) (BRASIL,

2001). Os dados foram tabulados por mês de abate dos animais e por número de alterações verificadas por animal analisado. Foram calculados os percentuais de animais que apresentaram a presença de manchas branco leitosas presentes no fígado, e conseqüente, condenação desses órgãos.

Os números de condenações de fígados foram analisados por sazonalidade e por número de manchas branco leitosas apresentadas por fígado. Para esses dados foi realizada análise de variância e teste de Tukey a 5%.

RESULTADOS E DISCUSSÃO

Foram verificados que dentre 2484 suínos criados no município de Piranga, 1463 (58,94%) dos animais inspecionados apresentaram condenação do fígado por presença de manchas branco leitosas (gráfico 1). Não foi verificada a presença de abscessos hepáticos nesses animais.

Esses animais eram mestiços, de cruzamento industrial, em sua maioria na idade de abate (95%), ou seja, média de idade aproximadamente cinco meses e eram ou fêmeas (43%) ou machos castrados (52%) ou fêmeas adultas (5%). Esses animais apresentam peso médio ao abate de 93,5 quilos e idade ao abate médio de 139 dias. Esses suínos objetos desse estudo, eram criados em sistema de confinamento e controle de ascaridose periódico e sistêmico era realizado, conforme relatos dos responsáveis pela produção dos mesmos. As everminações nas granjas ocorriam entre 50 e 70 dias de vida dos leitões, e as fêmeas reprodutoras eram everminadas a cada dois meses em média.

A presença de manchas branco leitosas (*milk spot*) são sugestivas da presença de larvas de *A. suum* parasitando suínos, *Stephanurus dentatus* e *Fasciola hepatica* também podem causar essas manchas no fígado de suínos. Porém, não foi verificado em estudos anteriores a presença nessa região de *Stephanurus dentatus* e nem *Fasciola hepatica* em suínos agentes responsáveis por causar manchas branco leitosas no fígado de suínos (DIAS et al., 2011).

Não foi verificada diferença de número de fígados condenados por sazonalidade ($p>0,05$). D'Alencar et al. (2009), na região metropolitana de Recife, verificaram que 16,07% dos suínos abatidos apresentaram manchas branco leitosas. A frequência de 9,75% de manchas branco leitosas foram verificadas no fígado de suínos, no Norte da região da Zona da Mata em Minas Gerais (FAUSTO et al., 2015). Dias et al. (2016), verificaram que 45,13% dos animais apresentavam manchas branco leitosas no fígado e sugestivas de parasitismo por *A. suum*. Esses estudos apresentaram percentuais de presença de manchas hepáticas baixos à moderados.

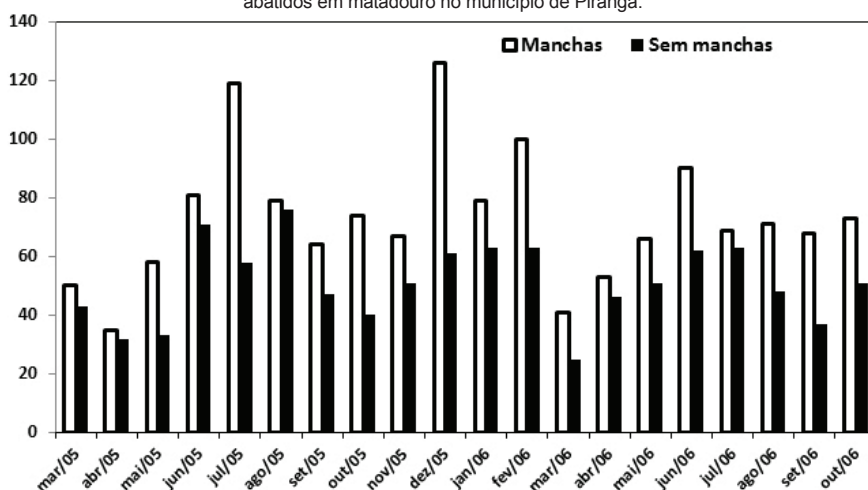
No Canadá, Wagner e Polley (1997) verificaram em 44% de suínos abatidos a presença de manchas branco leitosas. No Japão, Nakagawa et al. (1983) detectaram 38,2% de condenações de fígados de suínos ao abate devido à presença de manchas branco leitosas. Para essas observações foi verificado que o percentual de animais com presença de manchas branco leitosas foi elevado, comparado com os observados no parágrafo

anterior, sugerindo que os animais verificados nesses estudos não foram vermifugados ou tiveram baixa eficácia nos procedimentos de controle parasitário.

Verifica-se que elevado número de manchas branco leitosas pode estar relacionado a elevado número de reinfecções nas granjas. Porém, nesse estudo, foi verificado que as propriedades na qual os animais eram oriundos, apresentaram protocolo de everminação dos animais na maternidade e na recria.

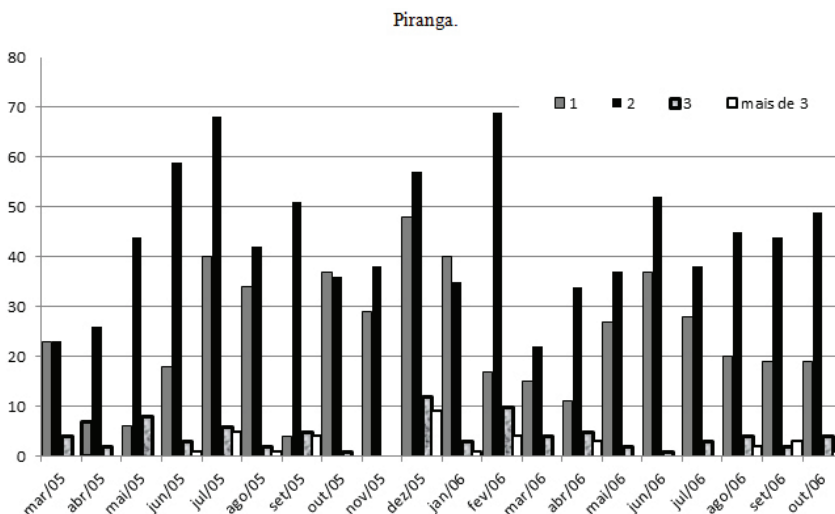
Na região do estudo, foram avaliados ao abate a presença de *Ascaris suum* no lume intestinal dos animais em 87,5% das propriedades investigadas (DIAS et al., 2011). Esse fato apresenta que mesmo em granjas que seguem o protocolo de controle de verminoses no plantel, verifica-se que esses procedimentos de controle se apresentam ineficazes.

GRÁFICO 1 – Animais com e sem presença de manchas branco leitosas sugestivas de ocorrência de parasitismo pelas fases larvais de *Ascaris suum* apresentados no período de avaliação dos animais abatidos em matadouro no município de Piranga.



Esses nematoides, ao infectar seus hospedeiros, penetram a parede intestinal e migram para o fígado onde realiza o seu primeiro desenvolvimento larval parasitário (KATAKAM et al., 2014; KATAKAM et al., 2016; SCHNEIDER; RAUER, 2016; NGUYEN et al., 2017). Após vale considerar que elevadíssimo percentual dessas larvas serão combatidas pelo sistema imune, por defesas naturais e por ação de antiparasitários (SCHNEIDER; RAUER, 2016). Como o desafio em confinamento são elevados devido à resistência dos ovos e à frequente reinfestação do ambiente, as reinfecções nos animais são comuns (BERNARDO et al., 1990; FAUSTO et al., 2015; CARABALLO, 2018). As baias onde os suínos infectados são alojados após tornarem-se infectadas, dificilmente tornam-se desinfetadas, uma vez que ovos, uma vez lançados nos pisos e paredes, não são removidos por completo na limpeza. (DROUVES; TROMBA; 1971; CARABALLO, 2018).

Gráfico 2: Número de manchas branco leitosas sugestivas de ocorrência de parasitismo pelas fases larvais de *Ascaris suum* apresentados no período de avaliação dos animais abatidos em matadouro no município de Piranga.



De acordo com Bernardo et al. (1990), a presença de manchas branco leitosas no fígado é sugestiva de infecções pelos seguintes agentes *Ascaris suum*, *Fasciola hepática*, *Cysticercus tenuicollis* e *Stephanurus dentatus*. Vale ressaltar que na região do presente estudo não é verificada a presença de *Fasciola hepática*, *Cysticercus tenuicollis* e *Stephanurus dentatus* em animais, portanto, a presença dessas alterações hepáticas sugere a infecção por *A. suum*. De acordo ainda com Bernardo et al. (1990), Wagner e Polley (1997), as ausências dessas manchas confirmam a não infestação por *A. suum* em suínos.

O exame macroscópico *post-mortem* é uma metodologia empregada para verificar a extensão e a severidade dessas manchas branco leitosas no fígado (BERNARDO *et al.*, 1990, BRASIL, 2001). No presente estudo foi verificado (gráfico 2) que a presença de duas manchas por fígado foi o valor mais encontrado (em 869 casos, 59,4% dos positivos), a presença de três manchas foi verificada em 5,5% dos fígados positivos, e mais de três manchas foram verificados em 2,3% dos positivos, restando 32,8% dos animais na qual foi verificado apenas uma mancha branco leitosa por fígado. Foi verificado que o número de duas manchas por fígado apresentou diferença em relação à presença de uma mancha, três manchas e mais de três manchas ($p < 0,05$) e que a presença de uma mancha diferiu ($p < 0,05$) da presença de três ou mais que três manchas por fígado condenado. Verifica-se que embora aja um percentual alto (58,94% de condenações de fígados), não ocorre a presença de mais de duas lesões de forma relevante. Esse fato nos possibilita sugerir que esses animais, embora se infectem por *A. suum*, ocorre um nível de infecção baixa, uma vez que são verificadas na maioria das vezes apenas uma ou duas manchas branco leitosas por fígado.

Nesse presente estudo, foram verificados que animais oriundos das todas as granjas tiveram fígados de suínos condenados pela presença de manchas branco leitosas, o que difere do resultado dos trabalhos realizados previamente por Dias et al. (2011), na qual verificou que 90% das granjas investigadas apresentaram a presença de *A. suum* no lume intestinal verificados após o abate dos animais. As reações verificadas no parênquima hepático são resultado do processo inflamatório e resposta imune, após a infecção por larvas e resultam em manchas brancas leitosas no parênquima hepático (SCHNEIDER; AUER, 2016; CARABALLO, 2018).

Embora as carcaças animais apresentaram escore corporal adequado, de acordo com Nakagawa et al. (1983), Kano, Makiya (2001) e D'Alencar et al. (2001), a condenação de vísceras de suínos apresentam um impacto econômico pelo fato dessa víscera apresentar valor comercial diferenciado.

CONCLUSÃO

Esse estudo possibilitou verificar que houve um alto percentual de condenações de fígados de suínos (58,94%) devido a presença de manchas branco leitosas. Foram encontradas manchas em suínos provenientes de todas as granjas investigadas. Não foi verificada diferença no número de animais condenados sazonalmente. O número de uma e/ou duas lesões (92,2%) encontradas por fígado inspecionado diferiu da frequência de três ou mais lesões (7,8 %). Foi verificado que essas condenações são responsáveis por grandes perdas produtivas decorrentes de valor econômico significativo das vísceras de suínos.

REFERÊNCIAS

BERNARDO, T. M.; DOHOO, I. R; OGILVIE, T. A Critical Assessment of abattoir surveillance as a screening test for swine ascariasis. *Canadian Journal Veterinary Research*, v.54, n.1, p.274-277, 1990.

BRASIL. Ministério da Agricultura, Pecuária e Abastecimento, Departamento de Inspeção de Produtos de Origem Animal – DIPOA, Divisão de Normas Técnicas. Regulamento de inspeção industrial e sanitária de produtos de origem animal. Brasil: Ministério da Agricultura, Pecuária e Abastecimento, 2001.

CARABALLO, L. The tropics, helminth infections and hygiene hypotheses. *Expert Review Clinical Immunology*. v.14, n.2, p.99-102, 2018.

D'ALENCAR, A.S.; FARIAS, M. P. O.; LIMA, M. M. de; ROSAS, E.O.; ALVES, L.C.; SANTOS F.L dos; FAUSTINO, M.A. da G. Avaliação da presença de manchas de leite em fígados de suínos de abatedouros. *ANAIS do IX JEPEX - Jornada de Ensino, Pesquisa e Extensão da UFRPE*, Recife, PE. RO687-2, 2009.

DROUVES, F. W.; TROMBA, F. G. Comparative development of *Ascaris suum* in rabbits, guinea pigs, mice and swine in days. *Proceedings Helminthological Society of Washington*. v.38, n.1, p.236-242, 1971.

DIAS, A.S.; TANURE, A.M.; MANHÃES, H.G.V.C. Condemnation of livers of swine in age of abattoir associated to parasitism of *Ascaris suum* in Zona da Mata region, Minas Gerais State. *Scientific Electronic Archives*, v.9, n.3, p.6-10, 2016.

DIAS, A. S.; TANURE, A. M.; MANHÃES, H. G. V. C. Occurrence of the *Ascaris suum* in slaughtered swine in Zona da Mata region, Minas Gerais State. *Brazilian Journal of Veterinary Research and Animal Science*, v.48, n.1, p.101-106, 2011.

FAUSTO, M. C.; OLIVEIRA, I. C.; FAUSTO, G. C. et al. *Ascaris suum* in pigs of the Zona da Mata, Minas Gerais State, Brazil. *Brazilian Journal Veterinary Parasitology*. v.4, n.3, p.375-378, 2015.

KANO S.; MAKIYA K. Relationship between the prevalence of hepatic milk spots in pig and the egg density of *Ascaris suum* in Kitakyushu Municipal Meat Inspection and Control Center. *J UOEH*. v.23, n.3, p.255-262. 2001.

KATAKAM, K. K.; THAMSBORG, S. M.; KYVSGAARD, N. C. et al. Development and survival of *Ascaris suum* eggs in deep litter of pigs. *Parasitology*, v.141, n.12, p.1646-1656, 2014.

KATAKAM, K. K.; THAMSBORG, S. M.; DALSGAARD, A. et al. Environmental contamination and transmission of *Ascaris suum* in Danish organic pig farms. *Parasites & Vectors*, v.9, n.1, p.80, 2016.

NAKAGAWA, M.; YOSHIHARA, S.; SUDA, H.; IKEDA, K. Pathological Studies on White spots of the liver in fattening pigs. National Institute of Animal Health. Q. Japan, v.23, p.138-149, 1983.

NGUYEN, Y. T. H.; WANG, Z.; MARUYAMA, H. et al. Evaluation of real-time PCR assay for the detection of *Ascaris suum* contamination in meat and organ meats. *Journal of Food Safety*. v.37, n.2, p.12301. 2017.

SCHNEIDER, R.; AUER, H. Incidence of *Ascaris suum*-specific antibodies in Austrian patients with suspected *larva migrans visceralis* (VLM) syndrome. *Parasitology Research*. v.115, n.3, p.1213-9, 2016.

URQUHART, G. M.; ARMOUR, J.; DUNCAN, J. L. et al. *Parasitologia veterinária*. 2. ed. Rio de Janeiro: Guanabara Koogan, p.273, 1998.

VLAMINCK, J.; LEVECKE, B.; VERCROYSSSE, J. et al. Advances in the diagnosis of *Ascaris suum* infections in pigs and their possible applications in humans. *Parasitology*. v.141, n.14, p.1904-1911, 2014.

WAGNER, B; POLLEY, L. *Ascaris suum* prevalence and intensity: an abattoir survey of market hogs in Saskatchewan. *Veterinary Parasitology*, n.73, p.309-313, 1997.

WILLIAMS, A. R.; FRYGANAS, C.; RAMSAY, A. et al. Direct anthelmintic effects of condensed tannins from diverse plant sources against *Ascaris suum*. *Plos One*. v.8-9, n.5, p.97053, 2014.

ZOU, Y.; WU, F.; GUO, Y.-X. et al. Determining geographical variations in *Ascaris suum* isolated from different regions in northwest China through sequences of three mitochondrial genes. *Mitochondrial DNA: The Journal of DNA Mapping, Sequencing, and Analysis*. v.28, n.3, p.411-415, 2016.

ZHOU, C.; JIAN, S.; PENG, W. et al. Genetic Diversity of *Ascaris* in China Assessed Using Simple Sequence Repeat Markers. *Korean Journal of Parasitology*. v.56, n.2, p.175-181, 2018.