

# Versatilidade do sistema cerâmico reforçado por dissilicato de lítio para reabilitação estético-funcional: relato de caso clínico

Fernanda Zago Antoniazzi  
Ástor Zanchin  
Juliana Nunes Rolla  
Aurélio Salaverry  
Rafael Melara  
Fábio Herrmann Coelho-de-Souza

## RESUMO

As cerâmicas reforçadas por dissilicato de lítio são cerâmicas modernas que contemplam boas propriedades mecânicas com ampla gama de cores, níveis de translucidez e efeitos, podendo ser confeccionadas por método injetado (*press*) ou fresado (*CAD/CAM*). O objetivo deste trabalho é realizar um relato de caso clínico de uma paciente com ampla necessidade restauradora em dentes anteriores e posteriores. Sua reabilitação envolveu restaurações cerâmicas indiretas, incluindo preparos para laminados, coroas, onlay e *endocrown*. O tipo de cerâmica escolhida para a confecção de todas as peças foi a reforçada por dissilicato de lítio (*sistema cerâmico IPS e.max Press, Ivoclar Vivadent*), que demonstrou sua grande versatilidade de indicação.

**Palavras-chave:** odontologia; reabilitação; cerâmica.

## Versatility in the ceramic system of lithium disilicate for oral rehabilitation: a case report

### ABSTRACT

Lithium disilicate reinforced ceramics are a type of modern ceramic which has great mechanical properties and esthetic parameters, such as: wide color options, different translucent levels and effects. These ceramic restorations can be built by injection (*press*) or computer-aid-manufacturing (*CAD/CAM*). The objective of this study is to perform a clinical case report of a patient who needed anterior and posterior teeth restorations. The rehabilitation involved indirect

---

Fernanda Zago Antoniazzi – Especialista em Dentística – UFRGS (*in memorian*)

Ástor Zanchin – Especialista em Dentística – UFRGS. Mestrando em Dentística - São Leopoldo Mandic (Campinas SP)

Juliana Nunes Rolla – Doutora em Dentística – UFSC. Professora de Dentística – UFRGS. Coordenadora do Curso de Especialização em Dentística – UFRGS

Aurélio Salaverry – Mestre em Dentística – PUCRS. Professor do Curso de Especialização em Dentística – UFRGS

Rafael Melara – Doutor em Dentística – PUCRS. Professor de Dentística – UFRGS. Professor do Curso de Especialização em Dentística – UFRGS

Fábio Herrmann Coelho-de-Souza – Pós-Doutor em Dentística – UFPel. Professor de Dentística – UFRGS. Professor do Curso de Especialização em Dentística – UFRGS

**Autor correspondente:** Fábio Herrmann Coelho-de-Souza Faculdade de Odontologia UFRGS. Rua Ramiro Barcelos, 2492, Bairro Santana. Porto Alegre, RS, Brasil. CEP 90035-003. E-mail: fabio.herrmann@yahoo.com.br

Stomatol	Canoas	Vol. 26	Nº 51	p.36-48	Jul./Dez. 2020
----------	--------	---------	-------	---------	----------------

ceramic restorations, including laminate veneers, crowns and onlays. The type of ceramic chosen for making all the restorations was the lithium disilicate (IPS e.max Press, Ivoclar Vivadent), which demonstrated its great versatility of indication.

**Keywords:** dentistry; rehabilitation; ceramics.

## INTRODUÇÃO

Atualmente, existe uma grande busca e preocupação das pessoas por estética. Tanto a literatura quanto o mercado odontológico evoluíram rapidamente nos últimos anos, permitindo o conhecimento e alcance de uma série de materiais restauradores estéticos. Assim, tem se tornado cada vez mais frequente o uso de materiais totalmente cerâmicos em restaurações indiretas na Odontologia restauradora (4).

A demanda por restaurações cerâmicas ocorreu devido aos seus benefícios estéticos, fator que chama a atenção dos pacientes, além de requisitos biomecânicos, biocompatibilidade com o meio bucal, estabilidade e longevidade dos trabalhos realizados (6).

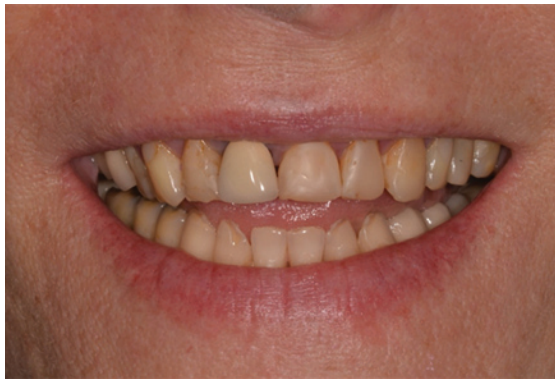Uma variedade de materiais e técnicas estão disponíveis para a produção de restaurações cerâmicas. A decisão sobre qual sistema cerâmico e/ou método usar deve ser individualizada para cada paciente, uma vez que não há sistema cerâmico ideal para todas as situações. Todavia, enquanto cerâmicas como a zircônia e a alumina são empregadas para infraestrutura. Outros sistemas de cerâmicas vítreas, reforçadas por dissilicato de lítio, se apresentam mais versáteis e capazes de serem utilizados para a construção de diferentes tipos de restaurações, seja pela técnica injetada/prensada, ou pela técnica fresada/usinada (*CAD/CAM*) (1-9-15-13).

Tanto as cerâmicas injetadas quanto as fresadas podem ser finalizadas por maquiagem (caracterização de corantes e efeitos), *cut-back* (desgaste incisal retroativo e aplicação de cerâmica translúcida) e estratificada (cerâmica aplicada sobre estrutura). O sucesso clínico a longo prazo dessas restaurações cerâmicas depende de um adequado planejamento, seleção correta do sistema cerâmico, técnicas de preparo dental, confecção laboratorial das peças, procedimentos de cimentação, e manutenção periódica dos pacientes (1-9-15-13).

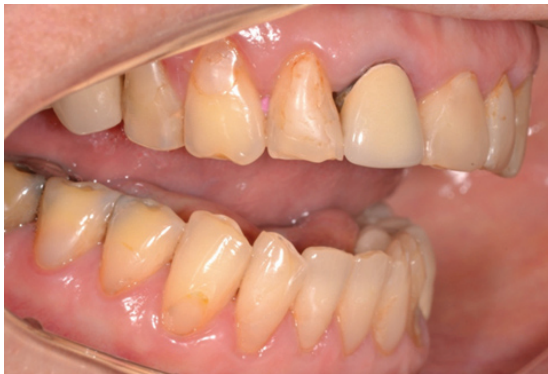Assim, este trabalho tem por objetivo realizar um relato de caso clínico de uma paciente atendida no Curso de Especialização em Dentística da Faculdade de Odontologia da Universidade Federal do Rio Grande do Sul - UFRGS, onde sua reabilitação envolveu restaurações cerâmicas indiretas em dentes anteriores e posteriores, incluindo preparos para laminados, coroas e onlays. O sistema cerâmico selecionado para a confecção de todas as peças foi a cerâmica reforçada por dissilicato de lítio (*IPS e.max Press, Ivoclar Vivadent*).

## RELATO DO CASO CLÍNICO

O caso clínico apresentado é de uma paciente do gênero feminino, 66 anos de idade, que procurou atendimento no Curso de Especialização em Dentística da Faculdade de Odontologia da UFRGS, a fim de melhorar a estética do seu sorriso. Ao exame clínico (Figura 1-2-3-4), percebeu-se que a mesma já realizara um grande número de intervenções odontológicas durante a vida, como restaurações diversas, tratamentos endodônticos, exodontias, implantes, e coroas protéticas. No exame clínico extra e intraoral, percebeu-se que a estética do sorriso estava prejudicada: Perda de suporte labial pela falta de volume dental, desgaste dos quatro incisivos superiores, trespasse vertical negativo (sorriso invertido), extenso número de restaurações insatisfatórias quanto à forma, cor e adaptação marginal.



**Figura 1** - Aspecto do sorriso inicial da paciente.



**Figura 2** - Aspecto clínico intraoral inicial direito, evidenciando a desarmonia estética.

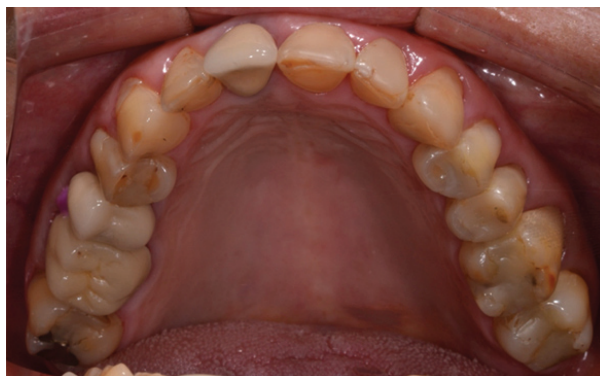

Figura 3 - Aspecto clínico inicial da arcada superior.

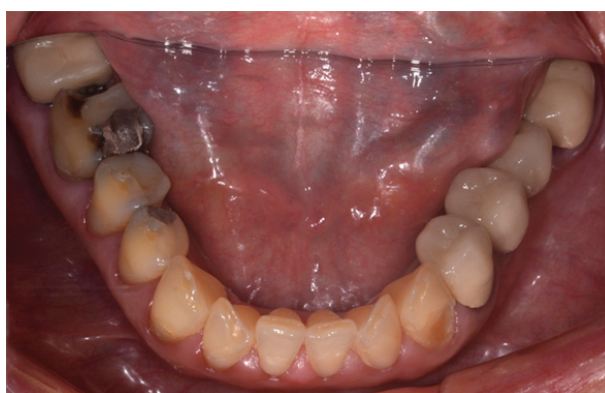
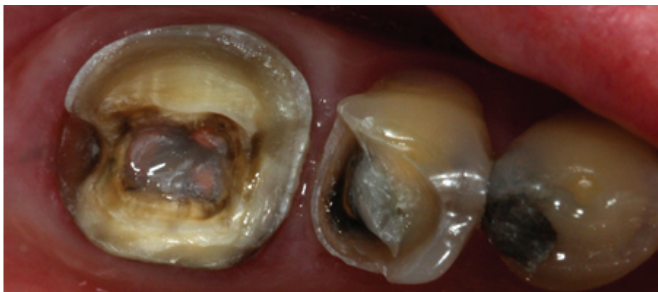
Figura 4 - Aspecto clínico inicial da arcada inferior.

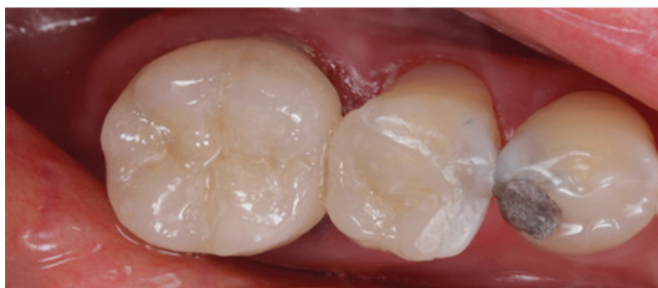A partir dos exames iniciais, definiu-se o diagnóstico e o planejamento do tratamento. O principal enfoque do planejamento para este caso clínico foi a reabilitação estética e funcional da paciente, através de restaurações indiretas em cerâmica, todas com o sistema IPS *e.max Press* (Ivoclar Vivadent).

Para a reabilitação da arcada inferior, foram realizadas duas restaurações indiretas: uma *Overlay* (com *endocrown*) no elemento 46 e uma *Onlay* no elemento 45 (Figuras 5-7). No elemento 45, por ser vital e, para preservação da estrutura dentária sadia, foi realizado um preparo restrito à região de substituição da antiga restauração defeituosa. O elemento 46 apresentava ampla restauração de amálgama fraturada e com reparo em resina composta, e endodonticamente tratado. Optou-se por realizar o preparo do tipo *endocrown*, onde se utiliza a câmara pulpar para ancoragem da peça, sem utilização de pino intra-radicular. Fez-se a manutenção parcial da parede vestibular e uma caixa distal para criar uma retenção da peça. A moldagem foi feita com técnica do duplo fio #000 e #00 e com Silicona de Adição Leve e Pesada (*Variotime*, Kulzer). Após a prova

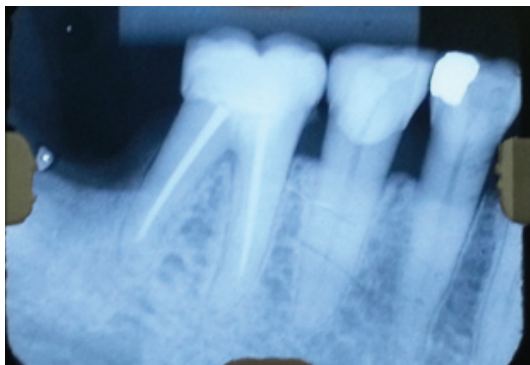das peças, nas cores A3 cervical/médio e A2 incisal (pastilha A2 MT), foram checados ponto de contato, adaptação marginal e cor. As mesmas foram cimentadas com o seguinte protocolo: Isolamento Absoluto; Condicionamento do dente com Ácido Fosfórico 37% por 15 segundos; Condicionamento da peça com Ácido Fluorídrico 10% por 20 segundos; Aplicação de Silano na peça por 1 min; Aplicação de Adesivo *Excite F DSC (Ivoclar Vivadent)* no dente e na peça; Cimentação com *Allcem Dual (FGM)*. A verificação dos contatos oclusais foi realizada com papel articular e pinça *Muller*.



**Figura 5** - Preparos nos elementos 45 (onlay) e 46 (overlay/endocrown).

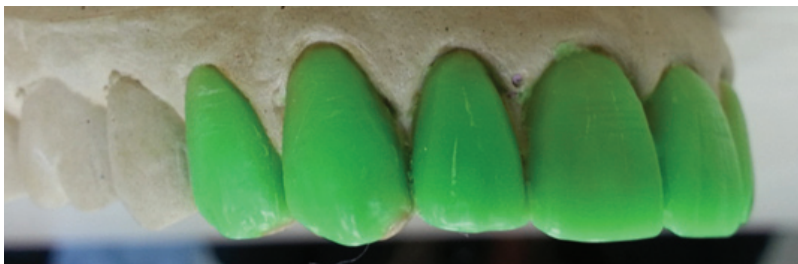

**Figura 6** - Aspecto clínico das restaurações em cerâmica IPS e.max Press cimentadas nos elementos 45 (onlay) e 46 (endocrown).

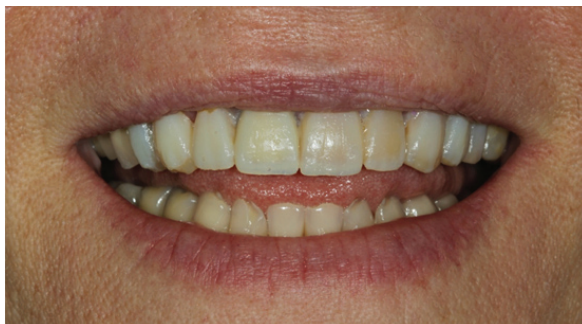

**Figura 7** - Radiografia periapical após a cimentação das peças cerâmicas nos elementos 45 e 46.

Quanto à arcada superior, a reabilitação incluiu nove elementos: 14, 13, 12, 11, 21, 22, 23, 24 e 25. O planejamento contemplou a realização do enceramento de diagnóstico, para a visualização da nova realidade dentária, possibilitando a prova estética do trabalho no paciente (Figura 8). O *mock-up*, feito com Resina Bisacrílica a partir de um molde do enceramento, constituiu na reprodução do enceramento em boca, para que o paciente e o Cirurgião-Dentista pudessem visualizar, modificar e aprovar o formato dos futuros elementos dentários (figura 9). Além disso, o enceramento serve de guia para os desgastes dentários.

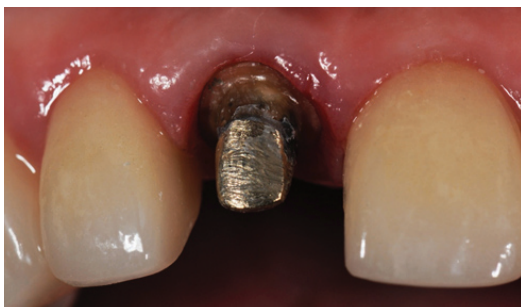

**Figura 8** - Enceramento diagnóstico: planejamento da nova realidade para a boca da paciente.



**Figura 9** - Prova do *mock-up*: avaliação do formato, tamanho e posição dos elementos dentários projetados em resina bisacrílica (cópia do enceramento).

O elemento 11 possuía uma coroa metalocerâmica deficiente sobre um núcleo metálico. A coroa foi removida e o núcleo foi mantido (Figura 10). Como este era o único elemento com substrato diferente dos demais, em função do núcleo metálico e raiz escurecida, foi planejada uma coroa total com infraestrutura opaca (*IPS e.max Press pastilha HO*), para mascarar o fundo. Após, recebeu aplicação de cerâmica (*IPS e.max ceram*) estratificada nas cores A3 cervical/médio e A2 incisal.

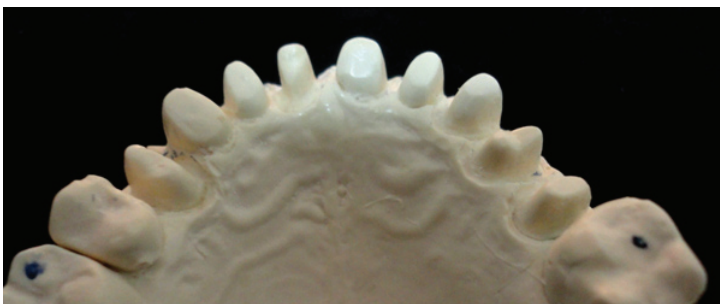


**Figura 10** - Preparo do elemento 11. Observa-se núcleo metálico fundido e escurecimento da raiz.

Quanto aos preparos, os elementos 13, 12, 21 e 22 estavam com a face palatina bem preservada. Neles, foram planejados laminados cerâmicos com preparo envolvendo incisal e proximais. Os elementos 14, 23, 24 e 25 estavam amplamente restaurados em resina composta, portanto tiveram preparo para coroa total cerâmica.

Todos os preparos foram realizados com auxílio das guias de silicone a partir do enceramento de diagnóstico, servindo de referência para os desgastes (preparos guiados). Com os preparos prontos, a moldagem foi feita com técnica do duplo fio retrator #000 e #00 e com Silicona de Adição Leve e Pesada (*Variotime, Kulzer*), seguido por registro de mordida. Os provisórios foram confeccionados em Resina Acrílica, cimentadas com cimento provisório *RelyX Temp NE (3M ESPE)*, para manutenção da saúde periodontal. A seleção de cores foi realizada juntamente com a definição da melhor pastilha do sistema *e.max* em relação ao nível de translucidez. Foi escolhida a pastilha A2 MT, com caracterização cervical por maquiagem em A3.

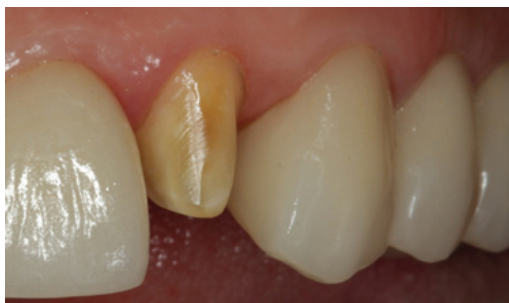A figura 11 demonstra o modelo de trabalho do caso, com todos os preparos realizados, incluindo laminados e coroas totais.



**Figura 11** - Modelo de trabalho em gesso.

Depois de concluída a fase laboratorial de confecção das peças cerâmicas (técnica injetada/prensada), a paciente retornou à clínica para prova das mesmas, sendo verificados

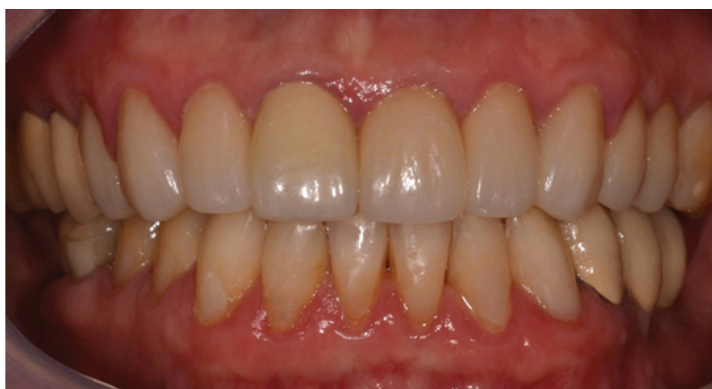os pontos de contato interproximais, adaptação marginal, cor e estética do sorriso (forma, tamanho, posição e proporções entre os dentes) (Figura 12).



**Figura 12** - Prova das restaurações indiretas cerâmicas (laminados e coroas).

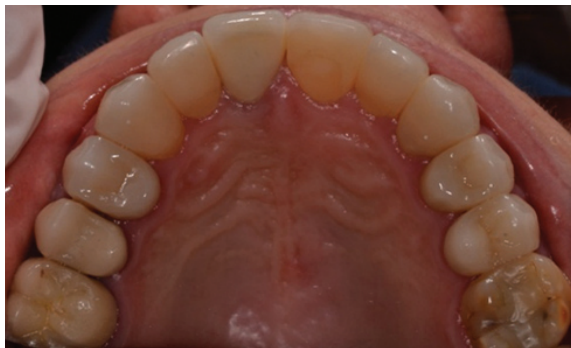Para a cimentação dos laminados dos elementos 13, 12, 21 e 22, foi seguido o seguinte protocolo: Isolamento Relativo combinado com Afastador, algodão e Fio Retrator intrassulcular #000; Condicionamento do dente com Ácido Fosfórico 37% por 15 segundos; Condicionamento da peça com Ácido Fluorídrico 10% por 20 segundos; Aplicação de Silano na peça por 1 minuto; Aplicação de Adesivo *Scotch Bond Multiuso* (3M ESPE) no dente e na peça; Cimentação com um Cimento Fotopolimerizável *Variolink Veneer* incolor/neutro (Ivoclar Vivadent).

As coroas cerâmicas dos elementos 14, 11, 23, 24 e 25 foram cimentadas da seguinte forma: Isolamento Relativo combinado com Afastador, algodão e Fio Retrator #000; Condicionamento da peça com Ácido Fluorídrico 10% por 20 segundos; Aplicação de Silano na peça por 1 min; Cimentação com Cimento Resinoso Auto-Adesivo *Dual RelyX U200* (3M ESPE). Após acabamento de margens e ajuste oclusal. A finalização do caso encontra-se nas Figuras 13-16. A paciente recebeu uma placa acrílica miorelaxante para proteção e conforto articular, como visto na Figura 17.

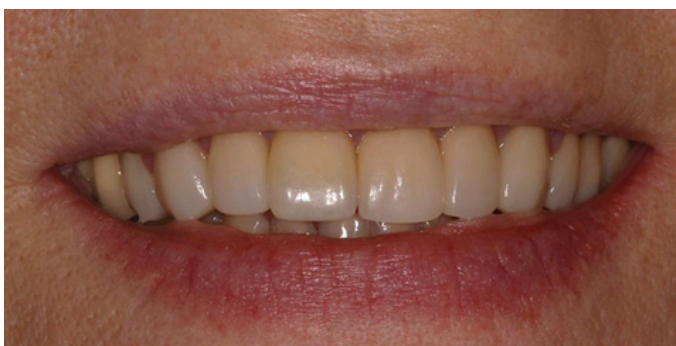

**Figura 13** - Caso finalizado, reabilitação estética e funcional em cerâmica IPS e.max press.

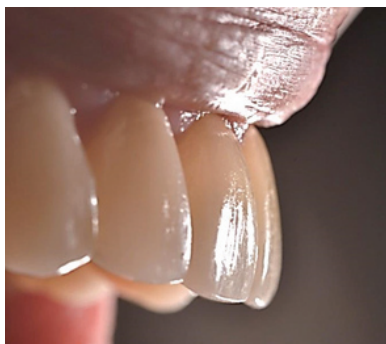



**Figura 14** - Vista oclusal da arcada superior, evidenciando a harmonia entre as peças cerâmicas.



**Figura 15** - Fotografia final do sorriso.



**Figura 16** - Fotografia final de perfil (dentes ântero-superiores).

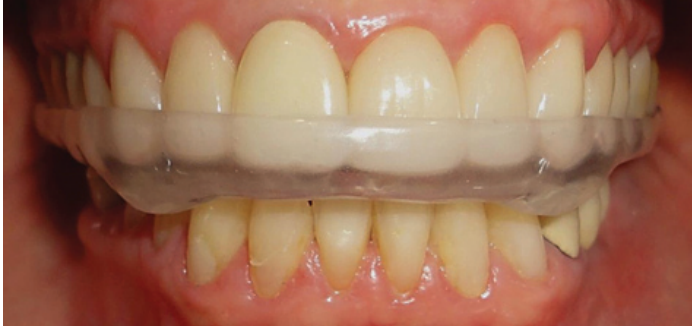

Figura 17 - Placa miorelaxante acrílica instalada.

## DISCUSSÃO

Neste caso clínico, a reabilitação restauradora indireta foi realizada com *Onlays*, *Overlay/Endocrown*, laminados e coroas totais, confeccionadas com o sistema cerâmico *IPS e.max Press (Ivoclar Vivadent)*, uma cerâmica vítrea reforçada por dissilicato de lítio. Optou-se por aliar estética e resistência na escolha do sistema cerâmico, uma vez que os elementos reabilitados seriam anteriores e posteriores.

Quanto à resistência à flexão apresentada pelos diversos sistemas cerâmicos utilizados na Odontologia, o dissilicato de lítio apresenta um valor de 400 MPa. As cerâmicas feldspáticas são as mais translúcidas, proporcionando maior semelhança com o dente natural, entretanto são as mais frágeis, apresentando em torno de 46-66 MPa. Já a zircônia pode ter o valor de até 800 MPa. (2).

Lin TM (5) afirmam que, para utilizar cerâmica feldspática para confeccionar laminados, o preparo deve ser tradicional. Se o preparo for mais conservador, deve-se utilizar uma cerâmica mais resistente para confeccionar as peças com menores espessuras.

Suputtamongkol K (3) afirmam que as principais desvantagens dos materiais cerâmicos são: baixa resistência à tração, resistência à fratura relativamente baixa e abrasividade ao esmalte oposto. Estas características limitam o seu uso em aplicações dentárias onde existe desarranjo oclusal. O estudo realizado pelo grupo, pesquisou sobre o desgaste de esmalte antagonista causado por próteses cerâmicas. O resultado encontrado foi que o volume médio de desgaste oclusal das coroas cerâmicas foi significativamente inferior ao volume de desgaste do esmalte dos dentes opostos, demonstrando que temos que ter a preocupação em proteger os dentes dos pacientes reabilitados com cerâmica. Salienta-se que as cerâmicas à base de dissilicato de lítio já são menos agressivas aos dentes antagonistas, quando comparadas aos sistemas mais antigos.

No caso clínico apresentado neste artigo, os preparos para laminados envolveram o preparo incisal, uma vez que os dentes apresentavam grande extensão de restaurações insatisfatórias de resina composta na região. A revisão sistemática e meta-análise de

Albanesi RB (11) avaliou as taxas de sobrevivência de laminados cerâmicos cimentados sobre preparos com e sem envolvimento incisal. Encontrou-se a taxa de sobrevivência de 88% para laminados com cobertura incisal (preparos menos conservadores) e 91% para aqueles sem cobertura incisal, sem diferença estatisticamente significativa. O estudo concluiu que, independentemente dos projetos de preparação, com ou sem cobertura incisal, laminados cerâmicos apresentaram altas taxas de sobrevivência.

O estudo clínico de Gresnigt MM (8) avaliou a taxa de sobrevivência de laminados cerâmicos cimentados sobre dentes com e sem restaurações de resina composta na superfície de união. Concluíram que, pelo período de 40 meses de acompanhamento, não houve diferenças significativas, pois a taxa de sobrevivência dos laminados cimentados sobre dentes sem restaurações foi de 96% e com restaurações foi de 93,5%. A relevância clínica deste estudo mostra que, quando nenhuma cárie está presente e a restauração de resina composta está satisfatória, laminados cerâmicos podem ser cimentados sobre dentes restaurados e corretamente preparados, uma vez que a superfície de cimentação é crucial para a longevidade e sucesso do tratamento. Porém, este tema ainda é controverso na literatura.

Neste caso clínico, não foi realizado o selamento imediato da dentina após os preparos. O estudo de Gresnigt MM (12) afirma que laminados cerâmicos de dissilicato de lítio têm cimentação mais confiável em superfícies inteiramente em esmalte, comparadas à preparos com exposição dentinária. Quando laminados de cerâmica são ligados a grandes superfícies de dentina exposta, o selamento imediato na dentina recém cortada melhora a adesão futura e, desse modo, a resistência à fratura dos laminados. Assim como resulta em superfície lisa, que também melhora a adaptação das restaurações indiretas.

Öztürk E (15) também afirmam que, para cimentar laminados cerâmicos, devem ser evitados preparos que envolvam somente dentina, pois a adesividade é menos estável que no esmalte. Lin TM (5) afirmam que o esmalte produz uma adesividade altamente previsível e estável, como também fornece rigidez ao dente. Na falta de esmalte superficial, o dente fica mais propenso à flexão, levando a peça cimentada a sofrer fadiga e fratura.

O estudo clínico de Seydler B (15) teve por objetivo avaliar 60 pacientes com 2 anos de acompanhamento. Foram realizadas coroas unitárias em *CAD/CAM* em um dente posterior de cada um dos pacientes. Para comparação, as coroas foram feitas ou de dissilicato de lítio, ou com *Coping* de zircônia e revestimento de dissilicato de lítio. Como resultado, durante os dois anos, não se observou complicações técnicas em nenhum dos grupos. Não ocorreram cáries, descoloração marginal, fraturas ou trincas. Além disso, o estudo afirma que a falha no recobrimento cerâmico é o dano mais comum, e que fratura no *Coping* é pouco frequente.

O estudo clínico de Batson ER (9) avaliou coroas totais posteriores fabricadas com diferentes materiais: 12 metalocerâmicas, 10 em dissilicato de lítio e 10 zircônias. Todas as restaurações foram aceitáveis quanto à cor, contorno, adaptação marginal e oclusão. Após 6 meses, não houve diferença quanto à resposta gengival inflamatória entre os materiais.

Baladhandayutham B (10) afirmam que 1,5 mm de espessura de cerâmica de dissilicato de lítio e 0,6 mm de espessura de zircônia apresentam equivalência de resistência à fratura em coroas. Os autores salientam a importância da redução oclusal em preparos posteriores, atingindo as dimensões necessárias para os materiais.

No estudo clínico de Gehrt M (7), coroas anteriores e posteriores feitas com dissilicato de lítio tiveram uma taxa de sobrevivência cumulativa de 97,4% após 5 anos e 94,8% após 8 anos. A localização das coroas (anterior ou posterior) não comprometeu significativamente a sobrevivência.

A versatilidade do sistema cerâmico à base de dissilicato de lítio foi demonstrada no caso clínico em questão, em que o material foi empregado em todas as restaurações executadas, em quatro tipos de preparos: *Onlay*, *Endocrown*, laminado e coroa total. Todavia, o acompanhamento longitudinal das restaurações realizadas deve ser priorizado nas consultas de manutenção periódica preventiva da paciente (4).

## CONSIDERAÇÕES FINAIS

A condução do caso clínico apresentado objetivou a reabilitação estética em uma paciente com necessidade de harmonizar o sorriso, associado à devolução da função dentária com restaurações indiretas. A reabilitação foi baseada no emprego da cerâmica à base de dissilicato de lítio. A partir da versatilidade desse único sistema cerâmico, foram contempladas resistência e estética, para que tanto as peças anteriores quanto posteriores fossem confeccionadas com previsibilidade de sucesso e harmonia. A abordagem clínica proposta conquistou a recuperação estético-funcional desta paciente, beneficiando sua função mastigatória, auto estima, bem estar e qualidade de vida.

## REFERÊNCIAS

1. Conrad HJ, Pesun, IJ. Current ceramic materials and systems with clinical recommendations: A systematic review J. Prosthet. Dent. 2007; 98: 389-404.
2. Gomes EA, Assuncao WG, Rocha EP, Santos PH. Cerâmicas Odontológicas: O Estado Atual. 2008; 54: 319-325.
3. Suputtamongkol K, Anusavice KJ, Suchatlampong C, Sithiamnuai P, Tulapornchai C. Clinical performance and wear characteristics of veneered lithia-disilicate-based ceramic crowns. Dent Mater. 2008; 24(5): 667-73.
4. Wolfart S, Eschbach S, Scherrer S, Kern M. Clinical outcome of three-unit lithium-disilicate glass-ceramic fixed dental prostheses: up to 8 years results. Dent Mater. 2009; 25(9): 63-71.
5. Lin TM, Liu PR, Ramp LC, Essig ME, Givan DA, Pan YH. Fracture resistance and marginal discrepancy of porcelain laminate veneers influenced by preparation design and restorative material in vitro. J Dent. 2012; 40(3): 202-9.

6. Peláez J, Cogolludo PG, Serrano B, Lozano JF, Suárez MJ. A prospective evaluation of zirconia posterior fixed dental prostheses: three-year clinical results. *J Prosthet Dent.* 2012; 107(6): 373-9.
7. Gehrt M, Wolfart S, Rafai N, Reich S, Edelhoff D. Clinical results of lithium-disilicate crowns after up to 9 years of service. *Clin Oral Investig.* 2013; 17(1): 275-84.
8. Gresnigt MM, Kalk W, Özcan M. Clinical longevity of ceramic laminate veneers bonded to teeth with and without existing composite restorations up to 40 months. *Clin Oral Investig.* 2013; 17(3): 823-32.
9. Batson ER, Cooper LF, Duqum I, Mendonça G. Clinical outcomes of three different crown systems with CAD/CAM technology. *J Prosthet Dent.* 2014; 112(4): 770-7.
10. Baladhandayutham B, Lawson NC, Burgess JO. Fracture load of ceramic restorations after fatigue loading. *J Prosthet Dent.* 2015; 114(2): 266-71.
11. Albanesi RB, Pigozzo MN, Sesma N, Laganá DC, Morimoto S. Incisal coverage or not in ceramic laminate veneers: A systematic review and meta-analysis. *J Dent.* 2016; 52: 1-7.
12. Gresnigt MM, Cune MS, de Roos JG, Özcan M. Effect of immediate and delayed dentin sealing on the fracture strength, failure type and Weibull characteristics of lithiumdisilicate laminate veneers. *Dent Mater.* 2016; 32(4): 73-81.
13. Coelho-de-Souza, FH. *Facetas Estéticas: resina composta, laminado cerâmico e lente de contato.* Rio de Janeiro: Thieme Revinter, 2018.
14. Öztürk E, Bolay Ş, Hickel R, Ilie N. Shear bond strength of porcelain laminate veneers to enamel, dentine and enamel-dentine complex bonded with different adhesive luting systems. *J Dent.* 2013; 41(2): 97-105.
15. Seydler B, Schmitter M. Clinical performance of two different CAD/CAM-fabricated ceramic crowns: 2-Year results. *J Prosthet Dent.* 2015; 114(2): 212-6.