

# LESÕES ULCERATIVAS EM FRANGOS DE CORTE ABATIDOS NO RS: ESTUDO SOBRE A CAMA DOS AVIÁRIOS: MATERIAL UTILIZADO E NÚMERO DE REUTILIZAÇÕES

Manoela Maria Bianchi<sup>1</sup>

José Ávila<sup>2</sup>

Renata Sesterhen<sup>3</sup>

Hamilton Luiz de Souza Moraes<sup>4</sup>

Luiz Cesar Bello Fallavena<sup>5</sup>

## RESUMO

Os queratoacantomas (QA) e as dermatites granulomatosas por corpo estranho (DGCE) causam lesões ulcerativas cutâneas em frangos. O diagnóstico diferencial depende de exame histopatológico. 363 amostras de pele com a lesão foram colhidas e examinadas microscopicamente. O número de casos de DGCE foi superior ao de QA. Lesões únicas sugerem DGCE, enquanto que as múltiplas, casos de QA. Camas de maravalha ou mistas com casca de arroz produziram mais casos de DGCE, enquanto que camas com serragem ou serragem com maravalha produziram mais QA. Ambas as doenças ocorreram tanto em aves criadas em camas novas como em reutilizadas. Há necessidade de estudos envolvendo um número maior de amostras e dados de manejo.

**Palavras-chave:** Frangos de corte, lesões cutâneas, queratoacantoma, dermatite granulomatosa por corpo estranho, cama de aviário.

## ABSTRACT

Keratoacanthomas (KA) and foreign body granulomatous dermatitis (FBGD) cause ulcerative lesions on the skin of broilers and are diagnosed only by microscopic examination. 363 skin samples were collected and histologically examined. The number of FBGD cases was larger than the number of QA. Single skin lesions are more common in FBGD, while multiple lesions are more common in QA cases. Litter of wood shavings or wood shavings more rice produced a higher number of FBGD while litter of wood dust or wood dust more wood shavings tended to cause more cases of QA. Both lesions (FBGD and KA) occurred in broilers living in new litter or in reused litter. Studies involving a larger number of samples are needed.

1 Acadêmica do curso de Medicina Veterinária/ULBRA- Bolsista PROICT/ULBRA

2 Acadêmico do curso de Medicina Veterinária/UFRGS

3 Médica Veterinária MSc

4 Professor Dr. do Centro de Diagnóstico e Pesquisa em Patologia Aviária/UFRGS

5 Professor do Curso de Medicina Veterinária /ULBRA

**Keywords:** Broilers, skin lesions, aviary litter, keratocanthoma, foreign body granulomatous dermatitis.

## INTRODUÇÃO

A produção brasileira de carne de frango vem crescendo ao longo dos anos. O país é o maior exportador desse tipo de carne e o terceiro maior produtor, ficando atrás dos Estados Unidos e China. Em 2012 foram produzidas 12,65 milhões de toneladas de carne de frango, valor que representa o dobro daquele do ano de 2001. Do total produzido, 69% são destinados ao consumo interno e cada habitante consome cerca de 45 kg de carne de frango por ano (UBABEF, 2012). Devido ao aumento na produção e no consumo, a indústria avícola tende a ter um maior controle de qualidade do produto. Com isso, algumas doenças vêm adquirindo uma importância maior, como é o caso das lesões ulcerativas na pele das aves, as quais levam à condenação parcial ou total das carcaças nos frigoríficos. Dentre as causas dessas alterações cutâneas, incluem-se os fatores ligados à genética, à nutrição e ao manejo. Os frangos de corte atualmente são submetidos a uma seleção genética que faz com que se constituam na espécie de crescimento mais rápido dentre todas as criadas para a produção (MELUZZI; SIRRI, 2009). A densidade populacional, quando alta, pode predispor a traumatismos que se constituirão em porta de entrada para agentes infecciosos, como é o caso da *Escherichia coli*, levando a uma lesão relativamente comum denominada celulite, causa de grandes prejuízos através da condenação de carcaças nos frigoríficos (PEIGHAMBARI et al., 1995).

Problemas relacionados com a nutrição como, por exemplo, deficiência de minerais, proteína ou aminoácidos afetam o empenamento, reduzindo assim a proteção da pele contra traumatismos (HAFNER et al., 1993). No que diz respeito ao ambiente de criação, a qualidade da cama é de grande importância, uma vez que as aves passam a vida toda em contato com a mesma. A qualidade da cama influencia nos níveis de poeira, de umidade e de amônia ambientais (MELUZZI; SIRRI, 2009), os quais estão ligados à maior incidência de lesões cutâneas (JAENISCH et al., 2012).

Macroscopicamente, as lesões cutâneas podem ser únicas ou múltiplas, de formas variadas e frequentemente adquirem um aspecto semelhante ao das crateras da lua, ao apresentarem um centro deprimido e bordas elevadas. As principais doenças que causam tais lesões são o queratoacantoma aviário (QA) ou carcinoma dérmico de células escamosas e a dermatite granulomatosa por corpo estranho (FALLAVENA, 2002; GHENO et al., 2004; SESTERHEN, 2011). Devido o aspecto macroscópico idêntico das mesmas, o diagnóstico definitivo deve ser realizado pelo exame histopatológico (FALLAVENA, 2002; GHENO et al., 2004; SESTERHEN, 2011).

O QA é uma neoplasia multicêntrica de etiologia desconhecida e acredita-se que tenha origem nos folículos das penas (TURNQUEST, 1979; WEINSTOCK et al., 1995; HAFNER; GOODWIN, 1997). As condenações devidas a essa doença vêm aumentando nos últimos anos, atingindo taxas entre 0,04% e 0,09% (WEINSTOCK et al., 1995). Estudos revelaram que essa alteração representou a quarta maior causa

de condenação em frangos de corte nos EUA, e que galpões secos e empoeirados, especialmente em temperaturas baixas levam a um aumento nas condenações (GOOD, 1991). Microscopicamente, as lesões variam de pequenos agregados focais císticos de queratinócitos displásicos a grandes úlceras cutâneas com cordões de queratinócitos e focos subjacentes de linfócitos, sendo comum a formação de focos de queratinização (“pérolas córneas”) (WEINSTOCK et al. 1995; FALLAVENA, 2005). Metástases não ocorrem e as lesões podem regredir entre quatro e dezesseis dias (HAFNER et al., 1991). Estudos sobre a etiologia e os fatores que induzem a neoplasia ainda são desconhecidos. A infecção por poxvírus (FALLAVENA et al., 1997, 2002; NAKAMURA et al., 2010) e a ação de substâncias irritantes (RIGDON; BRASHEAR, 1956; NAKAMURA et al., 2010) têm sido incluídas na patogenia da lesão. Estudos também sugerem a ação de fatores não identificados ligados ao manejo ou ao ambiente de criação (WEINSTOCK et al., 1995). Para Nakamura et al. (2010), pode haver uma predisposição genética à doença, e a qualidade da cama pode também desempenhar um papel na causa dos QAs. Esses pesquisadores sugerem que a reutilização e a deterioração da cama do aviário em estações quentes e úmidas do ano poderiam justificar a ocorrência de surtos da neoplasia.

Já a dermatite granulomatosa por corpo estranho (DGCE) vem adquirindo importância, uma vez que esse tipo de lesão tem sido diagnosticado em um número cada vez maior de amostras de pele de carcaças condenadas por apresentarem úlceras na pele (FALLAVENA, 2001; GHENO et al., 2004; SESTERHEN 2011). A DGCE aparece, macroscopicamente, como lesões ulceradas de formas variadas, mas geralmente assume um aspecto muito semelhante ao dos QAs (forma crateriforme), o que torna imprescindível o exame histopatológico para a diferenciação desses dois tipos de alteração. As DGCEs resultam de uma reação inflamatória da pele com o objetivo de debelar ou expulsar um agente estranho endógeno ou exógeno (ROY, 1998). Quando esse agente não pode ser expulso, o corpo reage com a formação de granulomas. Microscopicamente, as lesões são caracterizadas por um arranjo de células composto pelo corpo estranho que é englobado por um coágulo eosinofílico, proveniente da desgranulação de heterófilos, células gigantes, macrófagos e fibrose. Nas adjacências do granuloma observam-se células inflamatórias e tecido de reparação (RANDALL et al., 1991; SHIVAPRASAD, 2013). Não há estudos sobre os fatores que induzem esse tipo de lesão na indústria avícola mundial, já que esse é um achado relativamente novo e detectado a partir da realização de pesquisas que visavam diagnosticar a causa de lesões ulcerativas em frangos de corte abatidos no Rio Grande do Sul (GHENO et al., 2004; FALLAVENA, 2009; SESTERHEN, 2011). Os corpos estranhos desencadeadores dessas lesões são de origem vegetal, provenientes ou da cama do aviário ou de partículas de ração, inoculados na pele através de ferimentos. É possível que fatores ligados ao ambiente estejam diretamente envolvidos na causa das DGCEs.

O presente trabalho objetivou analisar alguns fatores epidemiológicos envolvidos na causa de QAs e de DGCEs diagnosticados em amostras de pele de carcaças portadoras de úlceras cutâneas condenadas em frigoríficos no RGS, como descrito por Sesterhen, (2013). As doenças diagnosticadas foram analisadas em relação ao número de lesões no corpo das aves, ao tipo de cama e ao número de reutilizações da mesma.

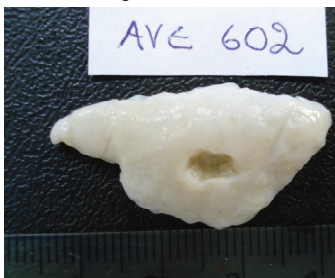## MATERIAL E MÉTODOS

Foram examinadas histologicamente 363 amostras de pele de carcaças com lesões ulcerativas colhidas no período de julho de 2011 a dezembro de 2012 em cinco matadouros frigoríficos no RS. A colheita das amostras foi realizada na pré- inspeção, linha de abate e no departamento de inspeção final (D.I. F). As amostras foram fixadas em formalina 10%, processadas conforme o método rotineiro e coradas pela técnica da hematoxilina e eosina (LUNA, 1968) no laboratório de patologia do Hospital Veterinário da Universidade Luterana do Brasil. Os diagnósticos histopatológicos foram então relacionados com os dados sobre número de lesões no corpo das aves, tipo de cama e número de reutilizações da mesma.

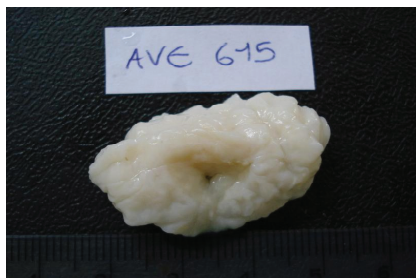## RESULTADOS E DISCUSSÃO

Do total de 363 amostras coletadas, 210 (57,85%) foram diagnosticadas como dermatite granulomatosa por corpo estranho e 169 (46,55 %) como queratoacantomas. A prevalência maior de DGCE em relação à de QA é digna de nota, ao revelar que esse tipo de dermatite pode assumir uma importância maior do que a atribuída aos QAs como causa de condenação de carcaças e de prejuízos ao bem estar das aves, pelo menos em alguns lotes de frangos de corte. As DGCEs estão nitidamente relacionadas com a ocorrência de traumatismos na pele das aves, com a inoculação de corpos estranhos oriundos da cama ou da ração. As lesões de DGCE e as de QA podem ser muito parecidas (Figuras 1 e 2) e, dessa forma, impedirem o diagnóstico macroscópico pelos técnicos dos serviços de inspeção nos frigoríficos, o que evidencia a necessidade da realização de exames histopatológicos para a confirmação da causa da lesão (Figuras 3 e 4).

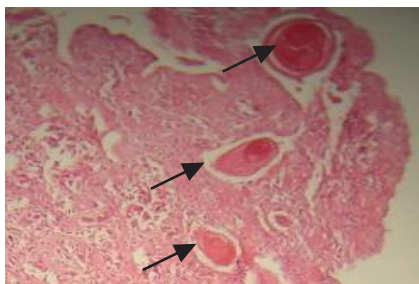
**Figura 1.** Lesão ulcerativa em pele de frango.  
Diagnóstico: QA



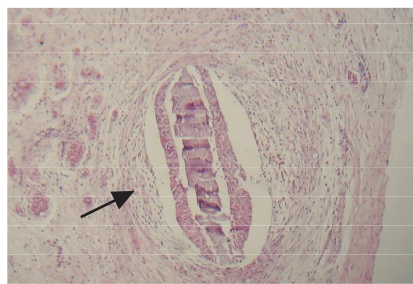
**Figura 2.** Lesão ulcerativa em pele de frango.  
Diagnóstico: DGCE



**Figura 3.** QA. Proliferação de queratinócitos e formação de pérolas de queratina (setas). H & E . 40X



**Figura 4.** Dermite granulomatosa por corpo estranho. Granuloma com material vegetal no interior (seta). H & E. 40 X



Por outro lado, o número de lesões e a identificação da localização das mesmas nas carcaças podem ser de utilidade nesse sentido. Lesões únicas nas carcaças foram mais frequentes nos casos de DCGE (68,15%), enquanto que as múltiplas geralmente ocorreram em casos de QA (83,12%). A maior prevalência de lesões múltiplas nos casos de QA no presente trabalho está em concordância com o afirmado por vários pesquisadores (HAFNER et al., 1993; WEINSTOCK et al., 1995; GHENO et al., 2004; SESTERHEN, 2013). No presente estudo, também se observou uma diferença quanto à localização mais frequente das lesões nos casos de DGCE e de QA. As lesões de DGCE tenderam a ser mais frequentes no peito e nos membros locomotores (89,04%), enquanto que as de QA, quando não totalmente disseminadas, foram mais comuns no dorso e membros locomotores (68,63%), o que concorda com o afirmado por Hafner et al. (1993).

Com relação ao tipo de cama utilizado, os casos de DGCE tenderam a ser mais frequentes em camas de maravalha pura ou misturada com casca de arroz (61,4% e 64,3%, respectivamente), enquanto que aquelas constituídas somente de serragem ou de serragem misturada com maravalha apresentaram maior número de casos de QA (100% e 68,5%, respectivamente). Os materiais utilizados como camas de aviários são diversos, e a escolha dos mesmos são realizados conforme a disponibilidade, a qualidade, o custo e a finalidade de sua utilização quando do descarte das aves. A maravalha é um material bastante utilizado como cama de aviários e a serragem é considerada uma alternativa possível, não afetando o rendimento das aves (BOA-AMPONSEM; OSEI-SOMUAH, 2000; AVILA, 2008). Na literatura disponível não se encontraram trabalhos em que se tenha avaliado especificamente a influência dos materiais utilizados como cama de aviários na produção de lesões cutâneas ulcerativas em frangos de corte. A presença de poeira nos ambientes avícolas, mais comum quando se utiliza a serragem, tem sido mencionada como um fator associado ao aparecimento do QA (GOOD, 1991; HAFNER et al. 1993, NAKAMURA et al., 2010), embora o mecanismo envolvido não seja conhecido.

No que diz respeito à reutilização da cama, as lesões de QA e de GCE foram observadas tanto em camas novas como reutilizadas por até 12 vezes. Nakamura et al. (2010) mencionam que camas reutilizadas podem sofrer deterioração em períodos quentes e úmidos, podendo ter algum envolvimento no aparecimento dos QAs, o que não foi confirmado no presente estudo, já que a neoplasia respondeu por 25% dos casos de

lesões ulcerativas quando a cama do aviário era nova. Além disso, quando a cama havia sido reutilizada por 15 vezes, nenhum caso de QA foi observado. Para Good (1991) a neoplasia pode ser frequente quando os aviários e conseqüentemente a cama são novos. No entanto, no presente trabalho, quando a cama havia sido reutilizada por 10 vezes, todos os casos de lesões ulcerativas foram devidos ao QA, não se tendo encontrado nenhum caso de GCE. Estudos envolvendo um maior número de amostras e de informações relativas às condições de criação de frangos de corte poderão ser úteis no sentido de aumentar o conhecimento a respeito da causa de ambas as doenças.

## CONCLUSÕES

As lesões ulcerativas na carcaça de frangos de corte são diagnosticadas microscopicamente como queratoacantomas ou como dermatites granulomatosas por corpo estranho. O número de casos de DGCE foi superior ao de QA, o que indica que traumatismos na pele vêm sendo responsáveis por prejuízos com relação à condenação de carcaças nos frigoríficos e ao bem estar das aves. Lesões únicas nas carcaças são mais sugestivas de DGCE, enquanto que as múltiplas são mais comuns nos casos de QA. Camas de maravalha ou mistas com casca de arroz tenderam a produzir mais casos de DGCE, enquanto que as camas em que foi utilizada somente serragem ou serragem com maravalha tenderam a causar mais QA. Casos de QA e de DGCE foram diagnosticados tanto em aves criadas em camas novas como em camas reutilizadas. Os resultados indicam a necessidade da realização de estudos com maior número de amostras e de informações relativas às condições de criação de frangos de corte.

## REFERÊNCIAS

- BOA-AMPONSEM, K.; OSEI-SOMUAH, A. A comparison of sawdust and wood shavings as litter materials for broilers. **Ghana Journal of Agricultural Science**, v. 33, n. 2, p. 171-175, 2000.
- FALLAVENA, L. C. B. *et al.* Squamous cell carcinoma – like and pox lesions occurring simultaneously in chorioallantoic membranes of chicken embryos inoculated with materials from squamous cell carcinoma and pox lesion in broiler chickens. **Avian Diseases**, Kennett Square, v. 41, n. 3, p. 469-471, 1997.
- FALLAVENA, L. C. B. *et al.* Presence of avi-poxvirus DNA in avian dermal squamous cell carcinoma. **Avian Pathology**, USA, v. 31, n. 3, p. 241-246, nov. 2001.
- FALLAVENA, L. C. B. *et al.* Presence of avianpoxvirus DNA in avian dermal squamous cell carcinoma (DSCC). **Avian Pathology**, v. 31, n. 3, jun. 2002.
- FALLAVENA, L. C. B. Lesões cutâneas em frangos de corte: etiologia. In: CONFERÊNCIA APINCO DE CIÊNCIA E TECNOLOGIA AVÍCOLAS, 1., 2005, Santos, SP. **Anais**. Campinas: FACTA, 2005. p. 101-113.
- FALLAVENA, L. C. B. Fisiopatologia do sistema tegumentar. In: BERCHIERI JÚNIOR, A. *et al.* **Doença das Aves**. Campinas: FACTA, 2009. p. 191–211.
- GHENO, S. C. *et al.* Diagnóstico histopatológico das lesões cutâneas ulcerativas em

frangos de corte – carcinoma dérmico de células escamosas. **Veterinária em Foco**, Canoas, v. 1, n. 2, p. 63-71, 2004.

GOOD, R. E. The importance of squamous cell carcinoma in broilers. In: SYMPOSIUM ON AVIAN TUMOR VIRUS, 1991, Seattle, U.S.A. **Proceedings**. Kennett Square: The American Association of Avian Pathologists, 1991, p. 95.

HAFNER, S. *et al.* Spontaneous regression of “dermal squamous cell carcinoma” in young chickens. **Avian Diseases**, Kennett Square, v. 35, n. 2, p. 321–327, 1991.

HAFNER, S. *et al.* Avian keratoacanthoma (dermal squamous cell carcinoma) in broiler chicken carcasses. **Veterinary Pathology**, Lawrence, v. 30, n. 3, p. 265–270, 1993.

HAFNER, S.; GOODWIN, M. A. Dermal squamous cell carcinoma. In: CALNEK, B. W. *et al.* **Diseases of Poultry**. 10. ed. Ames: Iowa State University, 1997. p. 1044–1046.

JAENISCH, F. *et al.* Variables Associated with Dermatitis in Broilers. **Book of Abstracts**. World’s Poultry Science Journal, 2012.

LUNA, L. G. **Manual of histologic staining methods of the Armed Forces Institute of Pathology**. 13. ed. New York: McGraw-Hill, 1968.

MELUZZI, A.; SIRRI, F. Welfare of broiler chickens. **Italian Journal of Animal Science**, v. 8, n. 1s, p. 161-173, 2009.

NAKAMURA, K. *et al.* Pathology and microbiology of dermal squamous cell carcinoma in young brown chickens reared on reused litter. **Avian Diseases**, v. 54, p. 1120-1124, 2010.

PEIGHAMBARI, S. M. *et al.* Characteristics of Escherichia coli isolates from avian cellulitis. **Avian diseases**, p. 116-124, 1995.

RANDALL, C. J. *et al.* **A colour atlas of diseases & disorders of the domestic fowl & turkey**. [S.l.]: Wolfe Publishing, 1991.

RIGDON, R. H.; BRASHEAR, D. Experimental production of squamous-cell carcinomas in the skin of chickens. **Cancer Research**, v. 14, n. 9, p. 629-631, 1956.

ROY, S. Foreign Body Granuloma of the skin. **Veterinary Pathology**, Lawrence, v. 35, n. 6, p. 461-478, 1998.

SESTERHEN, R.; *et al.* Lesões ulcerativas cutâneas em frangos de corte – diagnóstico histopatológico. **Revista de Iniciação Científica da ULBRA**, v. 1, n. 1, p. 15-21, 2011.

SESTERHEN, R. **Lesões ulcerativas cutâneas em frangos de corte: estudo histopatológico e epidemiológico**. Dissertação (Mestrado) - Universidade Federal do Rio Grande do Sul, Porto Alegre, 2013.

SHIVAPRASAD, H. L. **An Overview of Avian Pathology**. Disponível em: <E:\PATOLOGIA AVIAR UPTC An Overview of Avian Pathology.mht>. Acesso em: 10 jun. 2013.

TURNQUEST, T. U. Dermal squamous cell carcinoma in young chickens. **American Journal of Veterinary Research**, v. 40, p.1628-1633, 1979.

UNIÃO BRASILEIRA DE AVICULTURA. **Relatório Anual**. 2012. Disponível em: <[http://www.abef.com.br/ubabef/publicacoes\\_relatoriosanuais.php](http://www.abef.com.br/ubabef/publicacoes_relatoriosanuais.php)>. Acesso em: 11 jul. 2013.

AVILA, V. S. Avaliação de materiais alternativos em substituição à maravalha como cama de aviário. **R. Bras. Zootec.**, v. 37, n. 2, 2008

WEINSTOCK, D. *et al.* Histopathology and epidemiology of condemnations due to squamous cell carcinoma in broiler chickens in North Carolina. **Avian diseases**, p. 676-686, 1995.