



**ULBRA**  
CAMPUS TORRES

ISSN 1678-1740

<http://ulbratorres.com.br/revista/>

Torres, Vol I 2017.1 - Dossiê Área da Saúde

Submetido em: Mar/Abr/Mai, 2017

Aceito em: Jun/2017

### **FISSURAS LÁBIO-PALATINAS: Tipos de Tratamento - Revisão de Literatura**

Bárbara Di Bernardo<sup>1</sup>  
Alessandro Bellato<sup>2</sup>  
Marcelo Aldrighi Moreiras<sup>3</sup>  
Vitor Trajano Rodrigues<sup>4</sup>  
Barbara Di Bernardo<sup>5</sup>  
Camila Pinto<sup>6</sup>

#### **Resumo**

O trabalho consiste em uma revisão bibliográfica, realizada a partir de diferentes bases de dados. Foram selecionados, preferencialmente, artigos a partir de 2006. A presente pesquisa literária busca elucidar quais os protocolos de tratamento multidisciplinares de fissuras de lábio e palato. As fissuras são consideradas alterações anatômicas congênitas que resultam na não fusão dos processos embrionários e palatinos. O objetivo do tratamento das fissuras é recuperar através de tratamentos multidisciplinares todo sistema estomatognático afetado pela mesma, reabilitando o paciente na estética e na função. Os tratamentos multidisciplinares existentes na correção destas alterações são: obturadores de palato, queiloplastia, palatoplastia, enxerto ósseo, faringoplastia, cirurgia ortognática, ortopedia, ortodontia, rinoplastia. Tratamentos psicológicos e fonoaudiólogos, igualmente são algumas alternativas de tratamento realizadas em momentos oportunos. e bem descritos na literatura. Pode-se dizer, através desta revisão, que são necessárias equipes multidisciplinares para cada tipo de paciente, melhorando assim, o prognóstico de tratamento.

**Palavras-chave:** Fenda labial. Fissura palatina. Epidemiologia. Reabilitação.

1. Autor Discente do Curso de Odontologia ULBRA – Campus Torres / RS
2. Orientador Mestre em Ortodontia e Ortopedia Facial pela PUC - RS. Docente do Curso de Odontologia ULBRA - Campus Torres / RS
3. Docente do Curso de Odontologia ULBRA - Campus Torres / RS. Mestre em Saúde Coletiva - UNESC - Criciúma/SC.
4. Discente do Curso de Odontologia ULBRA – Campus Torres / RS
5. Discente do Curso de Odontologia ULBRA – Campus Torres / RS
6. Discente do Curso de Odontologia ULBRA – Campus Torres / RS

## **Introdução**

O tema de fissuras de lábio e palato é pouco debatido na odontologia em geral, não se conhece muito sobre como ocorrem e quais os tipos de tratamento. Estas fissuras são consideradas alterações anatômicas congênitas que resultam na não fusão dos processos embrionários e palatinos, que ocorrem entre a 4<sup>a</sup> e 12<sup>a</sup> semana de vida intrauterina, quando acontece a formação dos arcos faríngeos (KATCHBURIAN, 1999). Não se pode dizer que apenas um fator etiológico é responsável por desenvolver a fissura, mas sim um conjunto deles (BAHIA, 2009).

As fissuras são classificadas através de um ponto de referência que é o forame incisivo, assim as classificações podem ser pré-forame, transforame e pós-forame incisivo. Além das fissuras raras da face que são fissuras desvinculadas do palato primário e secundário (MAZZOTTI, 1998).

Pacientes com fissuras regularmente apresentam algumas alterações dentárias, como, por exemplo, agenesias, supranumerários, microdontias, dentes ectópicos, dentes neonatais, alterações de forma e defeitos de esmalte. Ressalta-se, em função disso, a importância do cirurgião dentista na equipe multidisciplinar para uma maior atenção no diagnóstico e tratamento das alterações em pacientes fissurados (HAQUE, 2015; PEDRO, 2010; JOHNSEN, 2004).

O objetivo desse trabalho é descrever as formas de tratamentos que existem para a total reabilitação do paciente como um todo. Também objetiva salientar a importância de um tratamento imediato para um desenvolvimento adequado da musculatura, estética, fonética e resolução de problemas dentários e crânio faciais.

## **Desenvolvimento**

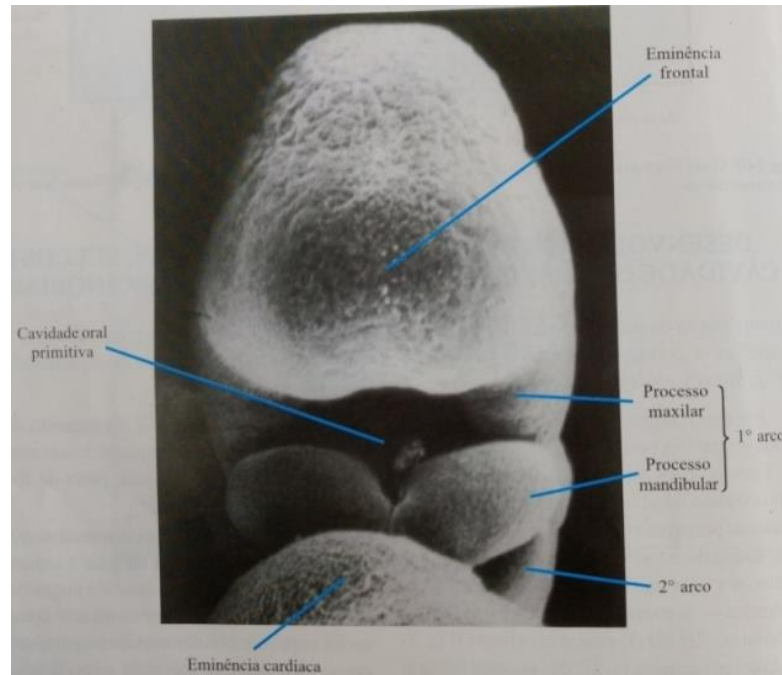
O trabalho consiste em uma revisão bibliográfica, realizada a partir de diferentes bases de dados como: BVS Odontologia, Google Acadêmico, EBSCO, Portal de periódicos da CAPES, livros didáticos e monografias disponíveis em texto completo. Foram selecionados, preferencialmente, artigos a partir de 2006. As palavras chaves respeitam aquelas citadas pelo DECS, sendo: fenda labial, fissura palatina, epidemiologia e reabilitação.

## Embriologia

A palavra “fissura” de origem latina significa fenda ou abertura. Para a patologia, o termo é amplo e genérico e retrata qualquer abertura anatômica que difere do normal. As fissuras se apresentam comumente no lábio e/ou palato, porém podem se apresentar em qualquer região da face e do crânio, no tecido mole e ou no esqueleto (SILVA FILHO, 2007).

No início da segunda semana de vida intrauterina, o embrioblasto se apresenta como um disco oval composto de duas camadas de células, uma é o ectoderma e a outra o endoderma. No fim da segunda semana, o endoderma evidencia um espessamento arredondado que se chama placa precordial, que vai se aderir ao ectoderma, essa adesão constitui o que se tornará a membrana bucofaríngea. De forma parecida, ocorre a região caudal, que formará a membrana cloacal. Nesse período, são determinados os dois limites mais extremos do futuro tubo digestivo, boca e ânus. Na terceira semana, ocorre um espessamento no ectoderma que é chamado de linha primitiva. Na região medial dessa linha, as células ectodérmicas se proliferam e migram para dentro do disco, formando o mesoderma, ou seja, o terceiro folheto embrionário (KATCHBURIAN, 1999). Na quarta semana, começa a formação do sistema nervoso central. O ectoderma da parte cefálica se prolifera formando as dobras ou pregas neurais que deixam um sulco central, conhecido como sulco neural. As cristas neurais (as bordas das dobras) continuam sua proliferação até que ocorra a fusão na região central formando o tubo neural. Logo em seguida, o embrião se dobra no sentido crânio-caudal e as suas dobras laterais no sentido ventral. Ainda na quarta semana, o tubo digestivo se separa em três porções, a cefálica, medial e a caudal. Na porção cefálica, ocorre a invaginação do ectoderma que dará origem a cavidade oral primitiva, estomodeo ou estomódio como mostra a figura 1 (KATCHBURIAN, 1999).

Figura 1: Vista frontal da cavidade oral primitiva



Fonte: Histologia e Embriologia Oral (KATCHBURIAN, 1999).

O estomódio é delimitado rostralmente pela placa neural e caudalmente pelo desenvolvimento da placa cardíaca. A membrana bucofaríngea separa o estomódio do tubo digestivo anterior, porém, logo a membrana se rompe e ocorre a comunicação do estomódio com o tubo digestivo anterior. O primeiro par de arcos faríngeos ou branquiais é o limite lateral do estomódio (TEN CATE, 2001). O aparelho branquial é constituído de arcos, bolsas e sulcos. A formação da face e do pescoço tem contribuição dessas estruturas. O desenvolvimento dos arcos faríngeos ocorre nos primeiros dias da quarta semana de gestação (KATCHBURIAN, 1999).

São seis arcos faríngeos ao total e eles contribuem para a formação do crânio, face, pescoço, cavidades nasais, boca, faringe e laringe. O primeiro arco é o que origina a maxila e a mandíbula, entre outras estruturas. E os outros cinco dão origem a mais algumas estruturas da cabeça e do pescoço como mostra no quadro 1 (KATCHBURIAN, 1999).

Quadro 1: Derivados dos arcos faríngeos

Arcos Faríngeos	Estruturas Derivadas
1º Arco (Processo Maxilar e Mandibular)	Maxila, mandíbula, músculos mastigatórios, ligamento esfenomandibular, músculo milohióide, parte anterior do digástrico, músculo tensor do véu do paladar, martelo, bigorna, espinha do esferoide, ligamento anterior do martelo, tensor do tímpano. Nervos: trigêmeo.
2º Arco	Músculo da face, estribo, processo estiloide do

	osso temporal, ligamento estilohióide, pequenos cornos do hióide, parte posterior do digástrico. Nervo: facial.
3º Arco	Grande corno e parte caudal do corpo do hióide, músculo estilofaríngeo. Nervo: estilofaríngeo.
4º Arco	Cartilagens da tireóide, músculos elevadores do palato, úvula, músculo palatoglosso, músculo cricotireoideo, músculos constritores da faringe. Nervo: laríngeo superior (ramo do vago).
5º Arco	É temporário e desaparece.
6º Arco	Músculos intrínsecos da laringe. Nervo: laríngeo recorrente (ramo do nervo vago).

Fonte: Histologia e Embriologia Oral (KATCHIBURIAN, 1999).

As bolsas faríngeas são pequenas depressões que revestem a parte interna dos arcos faríngeos. Existem cinco bolsas, quatro bem definidas e uma rudimentar. Se formam a partir do tubo neural também os cinco sulcos branquiais como mostra o quadro 2. Apenas o primeiro sulco dará origem ao meato auditivo externo, os outros arcos irão se unir e formar a fístula cervical (TEN CATE, 2001).

Quadro 2: Derivados das bolsas faríngeas.

Bolsas Faríngeas	Estruturas derivadas
1ª Bolsa	Tuba auditiva.
2ª Bolsa	Fossa tonsilar, tonsila palatina.
3ª Bolsa	Timo, paratireoides inferiores.
4ª Bolsa	Paratireóides superiores.
5ª Bolsa	Corpo último branquial (células parafoliculares da tireóide).

Fonte: Histologia e Embriologia Oral (KATCHIBURIAN, 1999).

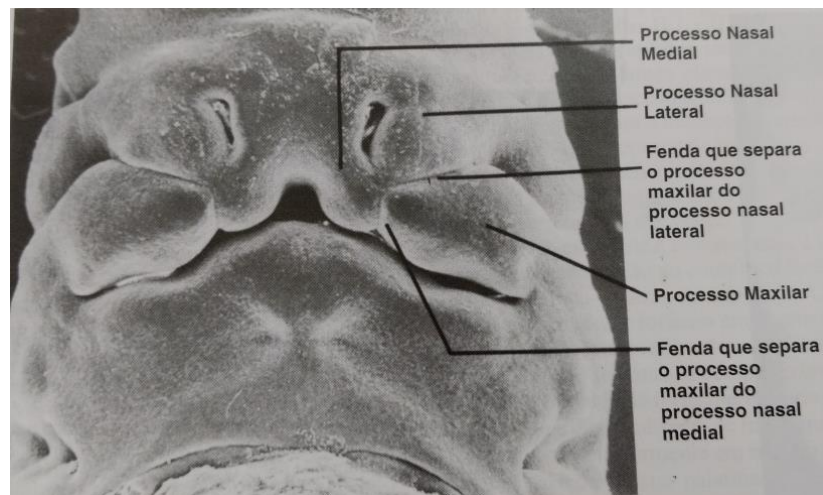
O primeiro, segundo e terceiro arcos faríngeos são importantes na formação da face, boca e língua. O estomódio é limitado rostralmente pela eminência frontal, caudalmente pela eminência cardíaca e lateralmente, pelo primeiro arco faríngeo. Com o crescimento do arco, a eminência cardíaca é afastada do estomódio, formando o assoalho da boca a partir do epitélio que reveste o mesênquima do primeiro, segundo e terceiro arco faríngeo (TEN CATE, 2001).

Por volta do vigésimo quarto dia, no primeiro arco faríngeo surge o processo maxilar, tornando o estomódio limitado cranialmente pela eminência frontal,

lateralmente pelo processo maxilar e ventralmente pelo primeiro arco, ou seja, o processo mandibular (TEN CATE, 2001).

Depois de estabelecidos os processos nasais laterais e mediais e uma depressão conhecida por processo fronto nasal, os processos nasais mediais dos dois lados e o fronto nasal constituem a região medial do nariz e a parte anterior da maxila e do palato primário (figura 2). Os processos maxilares e nasais mediais que crescem no sentido da linha média e se fundem, formam o lábio superior. O lábio inferior se forma a partir dos dois processos mandibulares na linha média (KATCHBURIAN, 1999).

Figura 2: Processos nasais laterais e mediais



Fonte: Histologia e Embriologia Oral (KATCHIBURIAN, 1999).

Quando se inicia a formação do palato, existe uma comunicação entre as cavidades nasal e oral e, o espaço é preenchido pela língua que está em desenvolvimento nesse período. A separação das duas cavidades só ocorre quando acontece o desenvolvimento do palato secundário, o qual verifica-se entre a sétima e a oitava semana de gestação. A formação acontece a partir de uma fusão medial das cristas palatinas, formadas a partir dos processos maxilares. No início da formação, as cristas palatinas estão para baixo, uma em cada lado da língua. Conforme vai acontecendo o desenvolvimento, já na sétima semana, a língua baixa deixando com que as cristas palatinas se elevem para depois se fusionarem entre si e mais o palato primário (KATCHBURIAN, 1999).

## Etiologia

O tema de fissuras de lábio e palato é pouco debatido na odontologia em geral, não se conhece muito sobre como ocorrem e quais os tipos de tratamento. Estas fissuras são consideradas alterações anatômicas congênitas que resultam na não fusão dos processos embrionários e palatinos, que ocorrem entre a 4ª e 12ª semana de vida intrauterina, que é quando acontece a formação dos arcos faríngeos (KATCHBURIAN, 1999).

As fissuras congênitas de lábio e/ou palato são as de maior ocorrência dentre as malformações detectadas ao nascimento, sendo as deformidades craniofaciais mais comuns. Além de afetar algumas funções, podem influenciar no desenvolvimento psicológico, fisiológico e a adaptação social (FREITAS, 2008).

As fissuras de lábio e palato acometem um em cada seiscentos e cinquenta nascimentos. Ocorrem com maior frequência no sexo masculino e com predomínio pelo lado esquerdo da face (MAZZOTTINI, 1999). É possível fazer o diagnóstico ainda durante a gestação, através da ultrassonografia pré-natal, porém não é possível realizar o tratamento nesta fase e, nem podemos fazer a prevenção já que a sua etiologia não é baseada apenas em um fator etiológico (BUNDUKI, 2001).

Existe uma correlação que engloba fatores ambientais e fatores genéticos que causam esta patologia. Os fatores genéticos são fatores de nutrição vascular, já os fatores ambientais são o alcoolismo/drogas, deficiência de vitamina A e ácido fólico, fatores socioeconômicos em geral, infecções virais (rubéola, toxoplasmose, varíola, varicela), radiação, tabagismo e uso de medicamentos no primeiro trimestre de gravidez (corticoides, difenil-hidantoína) (NUNES, 1998). Por existir essa interação de etiologias, fica mais difícil elucidar aos pais o porquê da fenda. As fissuras decorrentes de síndromes são mais facilmente esclarecidas (SILVA FILHO, 2007).

Para se obter um diagnóstico mais preciso e escolher o tratamento que melhor irá se adequar ao caso devemos esperar o nascimento (SILVA FILHO, 2007).

### **Classificação das fissuras**

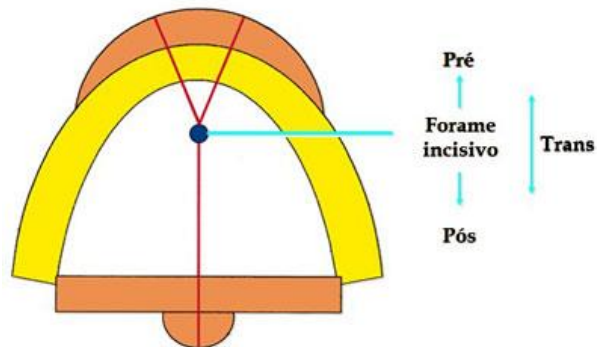
As fissuras são classificadas pelo modelo de Spina modificado, adotado no Hospital de Reabilitação de Anomalias Craniofaciais (HRAC), BAURU- SP. Define-se pelas suas características morfológicas e extensão, em três grupos principais, tendo

como referência anatômica o forame incisivo, ao mesmo tempo, em que resgata a origem embriológica da fissura (MAZZOTTINI, 1999; SILVA FILHO, 2007).

Com essa classificação, somos capazes de pensar em um diagnóstico, na reabilitação e no prognóstico. As fissuras que envolvem palato primário levam a alterações na estética por envolverem o rebordo alveolar, já as que envolvem palato secundário causam problemas funcionais do mecanismo velofanríngeo e do ouvido (SILVA FILHO, 2007).

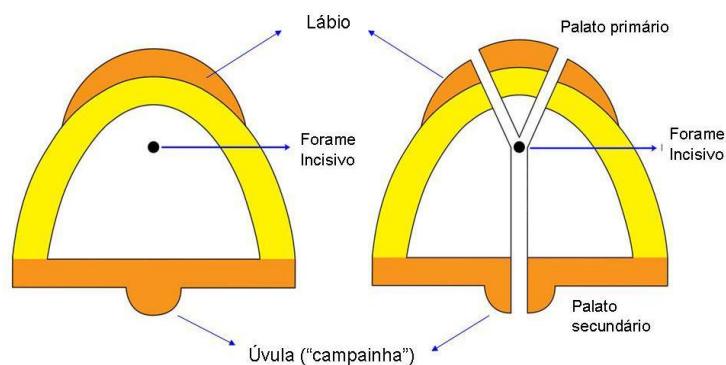
A classificação de Spina modificada se divide em quatro grupos como mostra nas figuras 3 e 4 (SILVA FILHO, 2007; MAZZOTTINI, 1999).

Figura 3: Classificação das fissuras



Fonte: Cirurgias Ortognática (ARAÚJO, 1999).

Figura 4: Representação das estruturas da face



Fonte: Fissuras labiopalatinas: Uma abordagem interdisciplinar (TRINDADE, 2007).

### Grupo I: Fissuras pré-forame incisivo



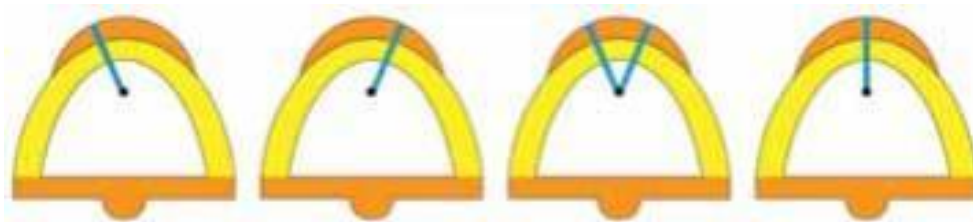
Esse grupo apresenta as fissuras que se restringem ao palato primário, como a ilustração 5. Tem envolvimento de lábio e rebordo alveolar. As suas subdivisões são: unilateral direita completa ou incompleta, unilateral esquerda completa e incompleta; bilateral completa ou incompleta e mediana completa ou incompleta.

Fissura pré-forame incisivo unilateral é a ausência de fusão entre o palato primário (PP) e o processo maxilar (PM) de um dos lados.

Fissura pré-forame incisivo bilateral é a ausência de fusão entre o PP e os dois PM.

Fissura pré-forame incisivo mediana é a ausência de fusão dos processos nasais mediais (PP) ou agenesia dos processos nasais mediais (PP).

Figura 5: Fissuras pré-forame incisivo



Fonte: Fissuras labiopalatinas: Uma abordagem interdisciplinar (TRINDADE, 2007).

## Grupo II: Fissuras transforame incisivo

Esse grupo apresenta envolvimento total e simultâneo do palato primário e o palato secundário como mostra a figura 6. Se estende do lábio até a úvula, atravessando o rebordo alveolar. Podem ser classificadas como unilateral direita ou esquerda; bilateral e mediana.

Fissura transforame incisivo unilateral é a ausência de fusão do PP, PM e palato secundário (PS) de um dos lados.

Fissura transforame incisivo bilateral é a ausência da fusão entre o PP, PM e PS de ambos os lados.

Fissuras transforame incisivo mediana é a agenesia dos processos nasais mediais (PP) e falta de fusão dos PS.

Figura 6: Fissuras transforame incisivo

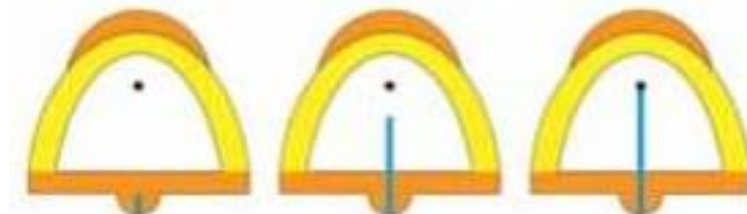


Fonte: Fissuras labiopalatinas: Uma abordagem interdisciplinar (TRINDADE, 2007)

### Grupo III: Fissuras pós-forame incisivo

Fissuras que envolvem somente palato secundário, como na figura 7, podem se classificar como completa ou incompleta. Os palatos secundários não se fusionaram entre si na linha média e nem com o septo nasal, já as estruturas do palato primário se fusionaram corretamente. É a ausência de fusão entre os PS. Não ocasiona problemas estéticos, porém trás problemas funcionais.

Ilustração 7: Fissuras pós forame incisivo



Fonte: Fissuras labiopalatinas: Uma abordagem interdisciplinar (TRINDADE, 2007).

### Grupo IV: Fissuras raras da face

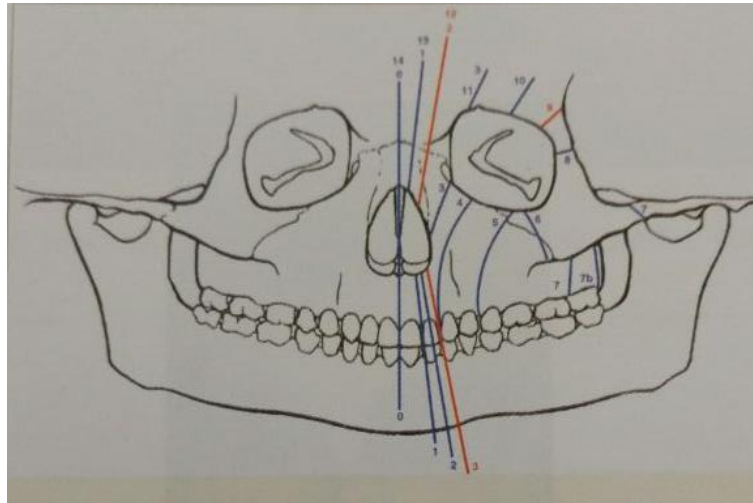
São fissuras que acometem bochecha, orelha, pálpebras, nariz e ossos do crânio e face, como frontal, nasal etmóide, malar e temporal. São raras em relação às fissuras labiopalatinas. Não apresentam protocolos de tratamentos bem definidos por não serem comuns (SILVA FILHO, 2007).

Para falar sobre fissuras raras da face coube a Tessier, pois Spina não se deteve a essa classificação. Foi ele quem organizou toda a literatura encontrada que se refere à descrição anatômica minuciosa das fissuras (SILVA FILHO, 2007).

Esse sistema de avaliação tem como ponto de referência anatômica a órbita. O ponto de referência foi escolhido, pois é o ponto de confluência do crânio com a face (SILVA FILHO, 2007).

Dentro desta classificação, existe uma subdivisão que enumera as fissuras de zero a catorze. Sendo de zero a oito, as fissuras localizadas a baixo da órbita (faciais) e da nove a catorze localizadas a cima da órbita (cranianas), representada na figura 8 (SILVA FILHO, 2007).

Figura 8: Subdivisão da classificação das fissuras raras da face



Fonte: Fissuras labiopalatinas: Uma abordagem interdisciplinar (TRINDADE, 2007).

Nota: O sistema de Tessier abrange 15 fissuras faciais e craniofaciais, numeradas de zero a catorze, de acordo com a localização anatômica ao redor da órbita. As fissuras onze, doze, treze e catorze correspondem as extensões cranianas das fissuras três, dois, um e zero que representam as faciais.

## Tratamento multidisciplinar

O objetivo do tratamento das fissuras é o de corrigí-las cirurgicamente e também os problemas associados, para que os pacientes possuam a normalidade do sistema estomatognático. A correção envolve a parte cirúrgica de uma face clara e de uma dentição que forneça a função e uma estética adequada para a vida do paciente (ELLIS, 2005). Estudos comprovam que cirurgias plásticas primárias afetam a oclusão dos pacientes fissurados na dentadura decídua e mista (PEREIRA, 2011).

Sabe-se que a presença de fissura de lábio e palato pode ocasionar diversas implicações, a dificuldade na fala (fonação), na deglutição, na mastigação, na

sucção, na audição entre outras consequências que dificultam a integração social destas pessoas. Assim, faz-se necessário um protocolo de tratamento multiprofissional (BAHIA, 2009).

Os protocolos de tratamento dos pacientes portadores de fissuras de lábio e palato, juntamente com o atendimento multidisciplinar, têm mostrado melhora nos resultados mesmo que em um período curto de avaliação (ALONSO, 2010).

O tratamento multidisciplinar é fundamental para solucionar as necessidades estéticas e funcionais do sistema estomatognático com intervenções odontológicas, reeducação da fala e apoio para o fortalecimento da sua autoestima (ANTUNES, 2014).

Levando em conta, a complexidade dessa alteração congênita, é necessário um acompanhamento da equipe multidisciplinar desde o nascimento até a vida adulta. Não se pode definir um tempo exato para a reabilitação completa, pois cada paciente apresenta um tipo de fissura e uma situação que requer intervenções diferenciadas (ALONSO, 2009).

## **Fonoaudiologia**

O tratamento fonoaudiológico na criança com fissura deve ser realizado ainda na maternidade, pois a criança com fissura apresentará alterações na deglutição, sucção e respiração. O fonoaudiólogo deve orientar a amamentação natural, porém quando não for possível, deve orientar o uso do bico de mamadeira ortodôntico, por ser mais semelhante ao bico do seio materno. Quanto a postura da amamentação deve ser a mais ereta possível, para evitar refluxo nasal, entrada de leite na tuba auditiva e engasgos. A mamada deve ocorrer dos dois lados, para estimular a propriocepção também do lado fissurado (SILVA, 1999).

A fala é uma parte importante no processo de comunicação, sendo uma das formas de manifestação da linguagem. Com a fala podemos interagir socialmente, expressar os pensamentos e trocar ideias. A união de vários fatores fazem com que a fala se concretize como organização e planejamento do ato motor, integridade auditiva e neuromuscular e a normalidade anatômica dos órgãos responsáveis pela fala (GENARO, 2007).

São diversas as alterações que podem ocorrer na fala pela presença de fissuras, desde uma leve distorção de algum fonema, causada por deformidade

dentofacial até o desenvolvimento de hipernasalidade e de mecanismos compensatórios. Grande parte dessas alterações está relacionada com a disfunção velofaríngea (GENARO, 2007).

Depois de executada a cirurgia ortognática, para reposicionamento das bases ósseas e da cirurgia de correção da insuficiência velofaríngea, o fonoaudiólogo tem a possibilidade de recuperar as funções estomatognáticas. Caso isso não tenha sido corrigido voluntariamente (MARCHESAN, 1998).

Na parte de musculatura, a fonoaudiologia tem duas formas de trabalho a terapia miofuncional e a mioterapia. A mioterapia tem atuação específica no músculo que se quer alterar. Já a terapia miofuncional age exatamente com as funções que se quer modificar (MARCHESAN, 1998).

Para a adaptação da fala, é necessário um trabalho integrado de 3 fases distintas. A primeira fase é a de colocação do som-alvo, no início são entregues aos pacientes vários modelos subsequentes da produção correta dos fonemas, com o auxílio de estímulos auditivos amplificados. Seguida do uso de pistas auditivas, visuais e tátil-cinestésica consegue-se orientar o paciente o posicionamento certo para que o fluxo aéreo se direcione para a cavidade oral (GENARO, 2007).

A segunda fase é o treino da produção, depois de aprendidos os fonemas almeçados, eles precisam ser treinados. Com pseudopalavras derivadas da união de sílabas que são ampliadas conforme o paciente conquista exatidão nos movimentos. A terceira fase é a de automatização, que usa da atividade de fala conectada como contagem e recontagem de histórias, diálogos, dramatização, narrativas, entre outras (GENARO, 2007).

A intervenção do fonoaudiólogo tem como objetivo eliminar as alterações na fala, se adequando aos padrões corretos durante a fala espontânea favorecendo a função velofaríngea, assim eliminando a hipernasalidade (GENARO, 2007).

### **Obturadores de palato**

As fissuras de lábio e palato não comprometem a vida de um recém-nascido, mas são de grande preocupação para os pais, já que a forma de alimentação dessas crianças é a amamentação (MARQUES, 2007; GOBBY, 2006).

Pela existência da anomalia de palato, ocorrem complicações durante a amamentação como refluxo nasal do leite, engasgos, demora no processo de

administração alimentar, obstrução das vias aéreas, fadiga, desnutrição e falta de coordenação da sucção com a respiração e deglutição. Uma forma de facilitar a amamentação é a utilização de obturadores de palato (OLIVEIRA, 2014; GOBBY, 2006).

O obturador é uma prótese que auxilia no vedamento das fendas de lábio e palato, com a finalidade de facilitar a alimentação da criança com fissura. Tem a função de bloquear a fissura, assim a criança pressiona o bico contra a placa criando uma pressão negativa intra-oral. Tem por objetivo criar uma plataforma rígida, para o qual a criança pode pressionar o mamilo e realizar a alimentação, reduzindo a regurgitação nasal, o tempo para completa alimentação e a frustração dos pais (CHANDNA, 2011).

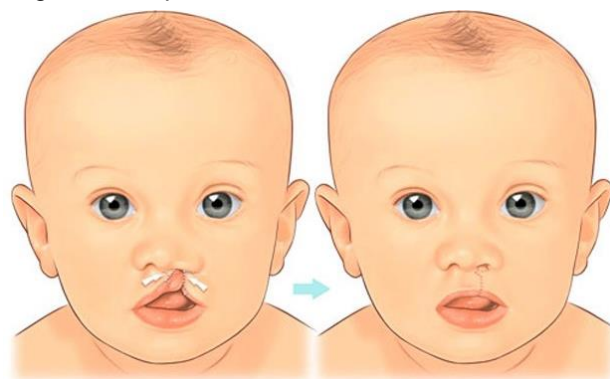
Os pais das crianças fissuradas devem receber orientação e assistência quanto à postura e a forma de amamentação e alimentação das crianças. Orientações também quanto à higienização pré e pós-mamada, além de outras formas de amamentar caso não se consiga com aleitamento materno (BAHIA, 2009).

Porém, não se utilizam mais as placas obturadoras de palato. No lugar delas surgiram os bicos específicos para a amamentação de pacientes com fissura. Os bicos podem apresentar variadas formas, escolher o mais adequado vai depender das condições clínicas da criança. Essa escolha é baseada no comprimento, na flexibilidade, no tamanho do furo e na posição que colocamos o bico na cavidade oral (THOMÉ, 1990).

## **Queiloplastia**

A queiloplastia é a correção cirúrgica para a fissura de lábio (figura 9). Normalmente é o primeiro procedimento a ser realizado (segundo o protocolo de tratamento aos 3 meses) assim que a criança possua as condições médicas para que se possa realizar a cirurgia (ELLIS, 2005; BERTIER, 2007).

Figura 9: Esquema de fechamento de fissura labial



Fonte: <http://www.clariceabreu.com.br/?cirurgia-cmf=fissura-de-labio-e-palato>

O primeiro objetivo é o de reabilitar a parte funcional da musculatura orbicular dos lábios. O segundo objetivo é reestabelecer a parte estética deixando com que o lábio apresente estruturas anatômicas normais (ELLIS, 2005). Ela pode ser realizada de duas formas: em tempo único e em dois tempos (SILVA FILHO, OZAWA, 2007; ALONSO, 2010).

Quando a cirurgia primária puder ser realizada como definitiva, diminuimos a quantidade de cirurgias a serem feitas, causando menos traumas, irá diminuir os gastos com os hospitais e também o estresse do paciente, dos familiares e da equipe médica. Porém, ainda não podemos dizer quais são todos os benefícios que a queiloplastia primária em um ou dois tempos cirúrgicos podem trazer e que poderiam determinar a técnica a ser escolhida (MONDELI, 2011).

Em um estudo feito com modelos de gesso dos arcos dentários superiores e inferiores de 91 crianças com fissura, analisados por 6 examinadores, ortodontistas do Hospital de Reabilitação de Anomalias Craniofaciais da Universidade de São Paulo (HRAC-USP), que tinha como objetivo verificar a influência da queiloplastia realizada em tempo único e em dois tempos cirúrgicos no padrão oclusal, se apresentou como resultado que a cirurgia plástica primária compromete a oclusão na dentadura decídua e mista independentemente da quantidade de etapas cirúrgicas realizadas na queiloplastia (SILVA FILHO, OZAWA, 2007).

A parte mais importante da queiloplastia é reconstituição total da estrutura do lábio (tecido cutâneo, mucosa e músculo) (BERTIER, 2007).

Embora tenha apresentado uma grande evolução no quesito cirurgia plástica, não existe uma cirurgia perfeita que reabilite o paciente sem nenhuma cicatriz e sem nenhum problema no crescimento do complexo nasomaxilar a longo prazo (BERTIER, 2007).

Para sucesso da queiloplastia moderna, é necessário seguir alguns princípios, resseção mínima dos tecidos das vertentes labiais, preservação dos caracteres anatômicos existentes no lábio fissurado, como crista filtral, arco de

Cupido e tubérculo mediano e reconstrução do lábio nos planos teciduais mucoso, muscular e cutâneo. (BERTIER, 2007).

Existem duas técnicas dentro da queiloplastia para o fechamento da fissura. A técnica de Millard é para fissuras de lábio unilateral, já a técnica de Spina é realizada em fissura de lábio bilateral (BERTIER, 2007).

O objetivo da técnica de Millard é o fechamento do lábio com o avanço de retalho da vertente medial, do lado não-fissurado, gerando uma cicatriz vertical em forma de um Z alto que simula a linha filtral. A técnica deixa uma cicatriz imperceptível devido à sombra nasal (BERTIER, 2007).

No HRAC-USP a técnica mais utilizada é a técnica sugerida por Spina, que tem a ideia de um reposicionamento da pré-maxila projetada sem o auxílio de nenhum tratamento ortopédico anterior (BERTIER, 2007).

O objetivo da técnica é de recuperar a continuidade do lábio pela união dos segmentos labiais ao prolábio e pelo preenchimento do vermelhão com retalhos cutaneomusculares. A queiloplastia definitiva seguida do alongamento da columela é efetuada aproximadamente aos 6 anos de idade (BERTIER, 2007).

As fissuras de lábio bilaterais completas apresentam um grande impacto morfológico e estético e vem recebendo, ao longo do tempo, alguns tratamentos precoces, para reduzir de imediato à projeção anterior da pré-maxila. Algumas são citadas na literatura, o reposicionamento ortopédico da pré-maxila, retroposição cirúrgica da pré-maxila e exérese da pré-maxila. Sendo umas de eficiência controversa e outras de iatrogênias comprovadas (SILVA FILHO, 2000).

Vários centros de reabilitação não incluem nenhuma dessas terapias. No HRAC- USP são realizadas somente as cirurgias primárias a partir dos 3 meses de idade (SILVA FILHO, 2003).

A queiloplastia é de fundamental importância na reconstrução morfológica facial, alterada em todas as fissuras que envolvem o lábio. Isso deixa para os familiares um olhar mais positivo para a situação, já nas fissuras bilaterais o efeito é mais lento, mas favorável (SILVA FILHO, 2003).

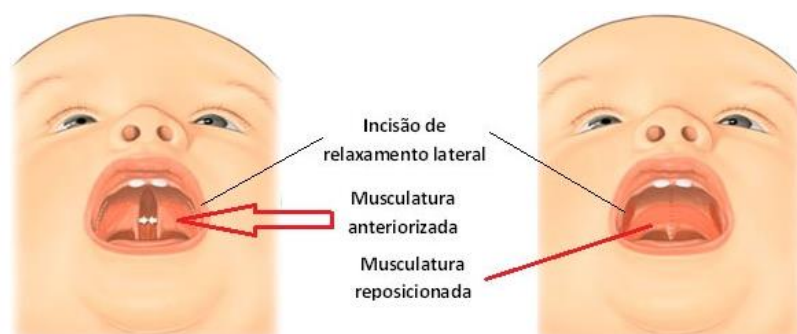
## **Palatoplastia**

A palatoplastia é uma cirurgia realizada a partir dos 12 meses que irá reconstituir a anatomia que difere a cavidade oral da cavidade nasal (DON



LAROSSA, 2000). A palatoplastia é a cirurgia para a correção das fissuras do palato referido na figura 10 (BERTIER, 2007).

Figura 10: Cirurgia de palatoplastia



Fonte: <http://www.clariceabreu.com.br/?cirurgia-cmf=fissura-de-labio-e-palato>

Na palatoplastia, normalmente, o fechamento do palato mole é executado primeiro, subsequente é realizado a do palato duro. O objetivo é de criar um mecanismo que seja capaz de permitir ao paciente fissurado a fala e a deglutição adequada, sem qualquer interferência significativa no crescimento maxilar que virá a seguir (ELLIS, 2005).

Aproximadamente 20% dos pacientes que fazem a cirurgia de reparo apresentam disfunção velofaríngea, resultante de extensão ou movimentos velares inadequados (KUMMER, 2001).

Há várias técnicas para realizar esta cirurgia, porém a técnica mais usada para esse fechamento é a de von Langenbeck, que é realizada em um tempo cirúrgico. Aproximam-se retalhos mucoperiostais a começar por amplas incisões relaxantes laterais. O fechamento é executado por camadas: assoalho nasal, tecido muscular e forro oral (BERTIER, 2007).

A técnica cirúrgica de von Langenbeck pode ou não ser associada à veloplastia intravelar (BERTIER, 2007).

### **Enxerto ósseo**

O enxerto ósseo é realizado em pacientes que apresentam fissuras que tem origem no palato primário, ou seja, as fissuras que envolvem o rebordo alveolar. Nos novos tempos essa terapia é considerada universal, já que seu efeito é inquestionável no protocolo de tratamento dos centros de reabilitação. A maior diferença entre os principais centros tem relação com a época em que o enxerto é realizado (SILVA FILHO, 2007).

A malformação no processo alveolar não é habitualmente corrigida na cirurgia inicial (ELLIS, 2005). Depois de realizadas as cirurgias reparadoras primárias, devemos corrigir a deficiência óssea presente no rebordo alveolar através do enxerto ósseo (RODRIGUES, 2010).

Os enxertos ósseos nas fissuras alveolares unem os segmentos alveolares e auxiliam na prevenção do colapso e a constrição do arco, além de oferecer suporte ósseo para os dentes próximos à fissura e para os que irão erupcionar na área da fissura. Nos incisivos, como o suporte ósseo é pequeno os dentes podem apresentar mobilidade, por isso, o aumento de osso alveolar nesses dentes irá ajudar na manutenção periodontal. A terceira vantagem é o fechamento da fístula oronasal para que não ocorra escape de fluídos entre as cavidades oral e nasal. Ainda existe um quarto benefício que é o aumento da crista alveolar, que simplifica o uso de próteses dentárias. O quinto benefício é a criação de uma fundação sólida para o lábio e para a base da asa do nariz (ELLIS, 2005).

Tem se classificado o enxerto ósseo pelo estágio de desenvolvimento dental. O enxerto primário é a classificação da primeira fase da dentição. O enxerto secundário, durante a fase mista, e o enxerto terciário, após o segundo estágio da dentição completo (DEMPF, 2002).

O enxerto primário é realizado na dentição decídua, porem é muito discutido, é uma exceção em várias sedes de reabilitação do mundo por prejudicar no crescimento maxilar (SILVA FILHO, 2007).

O enxerto ósseo secundário foi instituído no HRAC para as fissuras que acometem rebordo alveolar, pré-forame e transforame incisivo. Esse enxerto corresponde ao preenchimento do rebordo alveolar com osso autógeno (SILVA FILHO, 2000). É realizado no fim da fase de dentição mista (SILVA FILHO, 2007).

O enxerto ósseo terciário é realizado na fase da dentição permanente, depois do tratamento ortodôntico corretivo. Esse enxerto pode provocar reabsorção

radicular progressiva no terço cervical dos dentes adjacentes à fissura, mais no canino, e não resolve problemas de perda óssea nos dentes adjacentes a fissura (SILVA FILHO, 2007).

É um tratamento sumamente importante para um ganho estético e reabilitador, apesar de haver ainda muitas discussões sobre o período de realização da cirurgia. O defeito ósseo é encontrado na maioria dos portadores de fissuras. (PESSOA, 2015).

### **Tratamento Cirúrgico da Insuficiência velofaríngea**

A região da faringe constituída pelo palato mole, paredes laterais e parede posterior da faringe é denominada anel velofaríngeo. Sua função principal é permanecer aberto durante a respiração nasal, fechar parcialmente ou não durante a produção dos fonemas nasais e ocluir totalmente durante a produção dos demais fonemas e também durante a deglutição, vômito, assobio e sopro (ilustração 6) (ROCHA, 2007).

A incapacidade de fechamento do anel velofaríngeo quando fisiologicamente necessário, é denominada de disfunção velofaríngea. É intitulado como incompetência velofaríngea, quando a incompetência é de natureza funcional e ainda pode ser conhecida por insuficiência velofaríngea, quando ocorre por fatores estruturais (ROCHA, 2007).

A insuficiência velofaríngea é uma situação clínica onde não ocorre o fechamento velofaríngeo (SAUNDERS, 2004), que não permitem a oclusão completa do acesso entre as cavidades nasal e oral durante a fonação, sopro, e até durante a deglutição e vômito (ROCHA, 2007), causando som da fala nasalizado e regurgitação nasal de líquidos e distúrbios articulatorios (SAUNDERS, 2004). Relatos encontrados na literatura comprovam alta ocorrência de alterações do sono em pacientes que realizam a cirurgia de faringoplastia (ALONSO, 2009).

A faringoplastia tem como objetivo a correção da hipernasalidade e do escape de ar nasal, melhorando assim a fala (MARQUES, 2004). Equilibra as condições de pressão intra-oral e fluxo aéreo oral permitindo melhor pronúncia dos fonemas, porém não corrige os distúrbios articulatorios. Para correção desses distúrbios, é necessária uma terapia fonoarticulatória que não é de nossa competência (ROCHA, 2007).

Deve-se saber que não só com a cirurgia de correção da insuficiência velofaríngea o paciente irá adquirir a fala normal. O mecanismo da fala que engloba fenômenos proprioceptivos, coordenação motora, modelos cerebrais entre outras é de alta complexidade para ser alterado com apenas uma cirurgia (ROCHA, 2007).

Para saber qual o prognóstico do tratamento dependemos de dois fatores mais importantes, a presença ou não de distúrbios articulatorios associados e a idade do paciente, e outros que também podem influenciar. Em pacientes com hipernasalidade e escape nasal com ausência de distúrbios articulatorios associados, o prognóstico é favorável, por dependerem quase unicamente da cirurgia. Já nas que apresentam os distúrbios a reparação é mais difícil e prolongada (ROCHA, 2007).

Em relação à idade, quanto mais novo for o paciente, melhor seu prognóstico e menor o tempo de tratamento. Ao aumentar a idade, aumentam os distúrbios articulatorios associados e se torna mais difícil de mudar e automatizar os pontos articulatorios. (ROCHA, 2007).

As técnicas para esse tratamento são divididas em cinco grandes grupos (ROCHA, 2007).

O primeiro grupo é o aumento da parede posterior da faringe. Quando feita a avaliação pré-operatória e as condições funcionais do palato forem boas, pode-se escolher por não intervir no palato, mas sim na parede posterior da faringe. Cria-se cirurgicamente uma elevação na parede posterior da faringe, do mesmo tamanho ou maior que a falha de fechamento para que o palato toque nela, ocluindo o anel velofaríngeo (ROCHA, 2007).

A segunda que é a mobilização dos músculos levantadores do palato. É realizada para correção da insuficiência velofaríngea, esta técnica é necessária uma mudança na inserção dos músculos elevadores da borda posterior do palato para um local mais posterior no palato mole. Caso as condições para realização do procedimento não sejam adequadas, indica-se o recuo dos músculos levantadores de palato (veloplastia intravelar). Outra opção para correção, além da mudança da musculatura, é uma plástica em Z na mucosa nasal e outra na mucosa oral, com isso se espera alongar o palato e também decompor as linhas cicatriciais da mucosa oral e nasal para tentar prevenir a retração que ocorre nas cicatrizes (ROCHA, 2007).

O terceiro, ou seja, a retroposição do palato (push-back). As retroposições, retrocessos, recuos ou alongamentos do palato são cirurgias que visam mover o palato mole para uma região mais posterior, ou seja, mais perto da parede posterior da faringe, por meio do tecido do palato duro (ROCHA, 2007).

Retalhos faríngeos que é o quarto grupo. A faringoplastia em pacientes fissurados só é realizada quando o paciente apresenta insuficiência velofaríngea, nessa cirurgia é confeccionada uma ponte (um retalho de tecido da faringe) entre o palato e a faringe para diminuir o orifício (ALONSO, 2009). O retalho é composto de mucosa e músculo constritor superior da faringe e pode ser de pedículo superior (craniano) ou inferior (caudal) (ROCHA, 2007).

Por fim, o quinto grupo que é a esfínterplastia. Nesse grupo, se elaborar cirurgicamente um esfíncter na região velofaríngea, que possa fazer o papel do anel velofaríngeo e fazer o fechamento do mesmo durante a fala (ROCHA, 2007).

### **Ortodontia/ Ortopedia/ Cirurgia Ortognática**

Os pacientes que realizam as cirurgias queiloplastia e palatoplastia antecipadamente apresentam redução progressiva das dimensões da maxila no sentido ântero-posterior e transversal. Assim, a expansão ortopédica da maxila se torna necessária (SOUZA, 2009).

A Ortopedia Funcional dos Maxilares soluciona problemas ósseos, musculares e de funcionamento. Seu principal meio de ação está no crescimento facial, sendo fundamental o conhecimento sobre os mecanismos e tipos de crescimento dentofaciais (KREIA, 2011).

Pacientes portadores de fissuras de lábio e palato podem apresentar atraso no crescimento esquelético, contração do arco superior e ainda mordida cruzada anterior. É utilizado para a correção da mordida cruzada anterior e retrusão maxilar um aparelho conhecido por arco-expansão externo e máscara facial (SAKAMOTO, 2002).

Para iniciar o tratamento ortodôntico, mecânica ortopédica, partimos do procedimento de expansão rápida da maxila que segue a regra de ativação igual à de pacientes não fissurados. Em pacientes que apresentam esse tipo de alteração anatômica, os efeitos do tratamento de expansão de maxila se difere em alguns pontos, tais como, no efeito ortopédico e no não rompimento da sutura palatina

mediana, já que ela está ausente. Nesses casos, a abertura de espaços ocorre entre os dentes adjacentes á fissura. Porém, a resistência óssea perante o expansor é muito semelhante ao que ocorre em maxilas íntegras. Assim, se faz necessário o uso de contenção durante o tratamento e após o término do mesmo (SILVA FILHO, 2007).

A expansão tem sido utilizada imediatamente antes da cirurgia ortognática já que houve adesão do enxerto ósseo secundário, com o objetivo de organizar a morfologia maxilar para reconstrução alveolar (SILVA FILHO, 2007).

Para garantir a estabilidade permanente é necessária a utilização de uma contenção definitiva. A mais utilizada é a placa de Hawley com um incisivo lateral do lado que apresentar a fissura, para melhorar a estética até que se realize o procedimento definitivo, uma prótese ou implante (SILVA FILHO, 2007).

Quando a dentição permanente está concluída, o tratamento ortodôntico é iniciado visando o alinhamento dos dentes e fechamento do espaço (FREITAS, 2011).

A cirurgia ortognática é um tratamento indicado para pessoas que têm má-formação envolvendo os ossos da face e os dentes, com o intuito de restabelecer a harmonia anatômica da face. Quando não for possível resolver o caso somente com o aparelho ortodôntico, ou tratamento ortopédico, já que a deformidade está no tamanho dos ossos do esqueleto e não somente na posição dos dentes, faz-se necessário uma correção óssea (MARCHESAN, 1998).

Para realizar essas cirurgias, há necessidade de mais de um profissional trabalhando no caso além do cirurgião um ortodontista. O ortodontista fica responsável por reposicionamento dos dentes e o cirurgião responsável pelo reposicionamento das bases ósseas da maxila. É necessário que o paciente tenha conhecimento de que o tratamento com o dentista, a ortodontia, deve ser realizada antes e depois da cirurgia (MARCHESAN, 1998).

Porém, nem sempre essa cirurgia resolverá todos os problemas, podendo ser necessário o tratamento ortodôntico.

## **Rinoplastia**

As fissuras labiopalatinas afetam quase que em todos os casos a harmonia do nariz, porém não acarreta somente problemas estéticos ou funcionais, pode

causar também problemas psicológicos. O problema estético não pode ser esquecido por ser de suma importância na formação da personalidade das crianças (KOSTIC, 2010)

Essa cirurgia plástica é muito trabalhosa, pois o nariz está no meio da face evidenciando as imperfeições, e ainda a correção cirúrgica é de alta complexidade (KOSTIC, 2010).

Para realizar a correção cirúrgica e obter uma semelhança com a normalidade é necessário portar um vasto conhecimento de anatomia associado à capacidade de um planejamento técnico envolvendo ossos, cartilagens e estruturas moles (KOSTIC, 2010).

O tratamento pode ser efetuado com as mesas técnicas e táticas utilizadas na rinoplastia feita para estética. Existem 5 características principais comuns em pacientes com nariz fissurado. Na primeira característica a columela se apresenta mais curta no lado fissurado, é inclinada com base desviada para o lado normal. Na segunda, a cruz lateral da cartilagem lateral tem posição inferior quando comparado ao lado normal, além de ter aparência de letra "S". Na terceira, o domus do lado que apresenta a fissura é assimétrico e mais baixo. Na quarta característica, as narinas do lado da fissura estão de forma quase horizontal e retroposicionado. Na última característica, a parte caudal do septo e da espinha nasal anterior são inclinados para o lado fissurado (KOSTIC, 2010).

A melhor época para a prática da cirurgia é muito discutida e difere de autor para autor. No HRAC-USP os cirurgiões também diferem de um para o outro. Um dos cirurgiões do grupo usa a técnica para correção das deformidades nasais associadas às fissuras uni e bilateral que faz a correção primária e secundária quando necessário. Se necessário à cirurgia será realizada por volta dos 15-16 anos que é quando está finalizado o desenvolvimento do septo (BERTIER, 2007).

Com o passar dos anos, a rinoplastia corretiva foi adiada para depois da puberdade, pois se julgava que o manuseio das cartilagens prejudicadas pudesse interferir no crescimento apropriado do nariz (KOSTIC, 2010).

Atualmente, dissolver o tratamento do nariz da correção de lábio não é mais apontada como uma conduta adequada. A exorinoplastia com aplicação de enxertos cartilagosos vem se tornando um processo essencial no tratamento completo das fissuras labiopalatinas (KOSTIC, 2010).

## **Psicologia**

Quando se fala em fissuras logo nos vem à cabeça um traço que é localizado na face que altera a estética e a fala, que são as duas coisas fundamentais para a comunicação humana. Além das consequências estéticas e funcionais, existem também as consequências psicossociais que são de suma importância (GRACIANO, 2007).

A associação do paciente fissurado com a família é importante, já que é a família quem constrói grande parte da formação do filho como indivíduo. A família influencia diretamente na forma com que o paciente com fissura vai lidar com essa anomalia futuramente. Por isso a assistência psicológica é fundamental para os pais e se estende ao logo da vida do paciente fissurado e não apenas ao período de nascimento (GRACIANO, 2007).

A escola é o primeiro ambiente extrafamiliar que a criança fissurada freqüenta, por isso, esse ponto deve receber uma maior atenção para melhorar a reabilitação. A escola deve ter um acompanhamento dos pais e da equipe reabilitadora para melhor orientação na atuação com a criança (GRACIANO, 2007).

A criança sofre discriminação pela sua anomalia e por menos aparente que seja, sempre vai acarretar em problemas psicológicos para o paciente. Pois a criança é capaz de relacionar a discriminação com a própria anomalia (GRACIANO, 2007). Embora a fissura não tenha relação com a capacidade intelectual do paciente, a discriminação pode sim interferir no desenvolvimento escolar, social e emocional (TAVANO, 1994)

Para melhorar a questão escolar, social e emocional para estes pacientes é necessária que haja uma intervenção com mais orientações do psicólogo com os professores, com a família e com a criança (TAVANO, 1994).

Cabe aos profissionais da área encontrar a forma mais adequada para a reabilitação destes pacientes e realizarem a inclusão deles no meio social (GRACIANO, 2007).

A psicologia auxiliará a reestruturar a autoconfiança do paciente para que se sinta apto a se inserir socialmente e emocionalmente e satisfazer suas expectativas de vida (LINO, 1988).

## **Conclusão**



Buscando conhecer melhor os tipos de tratamentos de pacientes portadores de fissuras de lábio e palato, realizamos uma revisão de literatura com protocolos de tratamento atuais. Os obturadores de palato, queiloplastia, palatoplastia, enxerto ósseo, faringoplastia, cirurgia ortognática, ortopedia, ortodontia, rinoplastia, psicologia e a fonoaudiologia são algumas alternativas de tratamento utilizadas.

Contudo, pode-se dizer que são necessárias equipes multidisciplinares para cada tipo de paciente, suprindo suas especificidades e melhorando o prognóstico de tratamento.

Além disso, os tipos de tratamento destes pacientes estão vinculados diretamente ao tipo de fissura, já que cada classificação envolve estruturas anatômicas diferentes.

Observou-se, ainda, que os tipos de tratamentos obedecem a uma sistemática determinada por cada técnica e sua época de atuação está relacionada com o desenvolvimento da face.

Todo e qualquer tratamento cirúrgico para a correção de fissuras pode acarretar problemas no desenvolvimento ósseo maxilar do paciente. Por isso, torna-se importante à intervenção cirúrgica em época oportuna, com o intuito de diminuir ou evitar possíveis efeitos colaterais que causam deformação óssea.

## **Referências**

ABREU, A. **Fissura de Lábio e Palato – Lábio Leporino e Fenda Palatina**. Disponível em: < <http://www.clariceabreu.com.br/?cirurgia-cmf=fissura-de-labio-e-palato>>. Acesso em : 28/10/2016.

ALONSO, N. et al. **Avaliação comparativa e evolutiva dos protocolos de atendimento dos pacientes fissurados**. Rev. Bras. Cir. Plást, São Paulo, v. 25, n.3, p. 434-438, 2010.

ALONSO, N. et al. **Fissuras Labiopalatinas: protocolo de atendimento multidisciplinar e seguimento longitudinal em 91 pacientes consecutivos**. Rev. Bras. Cir. Plást., São Paulo, v. 24, n. 2, p. 176-81, 2009.

ANTUNESA, C.L. et al. **Planejamento Ortodôntico para Pacientes Portadores de Fissuras Labiopalatinas: Revisão de Literatura**. UNOPAR Cient Ciênc Biol Saúde, Cuiabá, v. 16, n.3, p. 239-243, 2014.

BAHIA, C.J.A.; ABUJAMRA, A.C.P. **Do direito à alimentação adequada da família e a pessoa com deficiência labiopalatal: realidade social.** Revista do Curso de Direito da FSG, Caxias do Sul, v. 3, n.5, p. 55-69, 2009.

BERTIER, C.E.; TRINDADE, I.E.K. Deformidade nasais: Avaliação e tratamento cirúrgico. In: TRINDADE, I.E.K.; SILVA FILHO, O.G. **Fissuraslabiopalatinas: Uma abordagem interdisciplinar.** São Paulo: Santos, 2007. p. 87-107.

BERTIER, C.E.; TRINDADE, I.E.K.; SILVA FILHO, O.G. Cirurgias primárias de lábio e palato. In: TRINDADE, I.E.K.; SILVA FILHO, O.G. **Fissuraslabiopalatinas: Uma abordagem interdisciplinar.** São Paulo: Santos, 2007. p. 37-86.

BUNDUKI, V. et al. **Diagnóstico pré-natal de fenda labial e palatina: experiência de 40 casos.** RBGO, São Paulo, v. 23, n. 9, p. 561-566, 2001.

CHANDNA, P.; ADLAKHA, V.K.; SINGH, N. **Feeding obturator appliance for an infant with cleft lip and palate.** JOURNAL OF INDIAN SOCIETY OF PEDODONTICS AND PREVENTIVE DENTISTRY. Mumbai, v. 29, p.71-3, 2011.

DEMPF, R. et al. **Alveolar bone grafting in patients with complete clefts: A comparative study between secondary and tertiary bone grafting.** Cleft palate Craniofac J, Lawrence, v.39, n.1, p. 18-25, 2002.

DON LAROSSA, M.D. **The state of the art in cleft palate surgery.** Cleft palate Craniofac J, Lawrence, v.37, n. 3, p.225-228, 2000.

ELLIS, E. Tratamento de Pacientes com Fissuras Orofaciais. In: PETERSON, L.J.; ELLIS, E.; HUPP, J.R.; TUCKER, M.R. 4.ed. **CIRURGIA ORAL E MAXILOFACIAL.** Rio de Janeiro: ELSEVIER. 2005. p.657-679.

FREITAS, D.S. et al. **Estudo descritivo de fissuras lábio-palatinas relacionadas a fatores individuais, sistêmicos e sociais.** RGO Porto Alegre, v.56, n.4, p. 387-91, 2008.

FREITAS, J.A.S. et al. **Rehabilitative treatment of cleft lip and palate: experience of the Hospital for Rehabilitation of Craniofacial Anomalies – USP (HRAC-USP) – Part 2: Pediatric Dentistry and Orthodontics.** J Appl Oral Sci. Bauru, v.20, n. 2, p. 268-281, 2011.

GENARO, K.F.; FUKUSHIRO, A.P.; SUGUIMOTO, M.L.F.C.P. Avaliação e tratamento dos distúrbios da fala. In: TRINDADE, I.E.K.; SILVA FILHO, O.G. **Fissuraslabiopalatinas: Uma abordagem interdisciplinar.** São Paulo: Santos, 2007, p.109-122.

GOBBY, L.; LÚCIA, V.; **Fenda de lábio e ou palato: recursos para alimentação antes da correção cirúrgica.** Ver Cienc. Med., Campinas, v.15, n.5, p. 437-448.

GRACIANO, M.I.; TAVANO, L.D'A.; BACHEGA, M.I. Aspectos psicossociais da reabilitação. In: TRINDADE, I.E.K.; SILVA FILHO, O.G. **Fissuraslabiopalatinas: Uma abordagem interdisciplinar.** São Paulo: Santos, 2007 p. 311-333.

HAQUE, S.; ALAM, M.K. **Common Dental Anomalies in Cleft Lip and Palate Patients**. Malays J Med Sci. Malaysia, v. 22, n.2, p. 55-60, 2015.

JOHNSEN, D.C. Princípios de formação da fissura de lábio e palato. In: Bishara SE. **Ortodontia**. 1ª edição. Curitiba: Santos; 2004.

KATCHBURIAN, E.; ARANA, V. **Histologia e embriologia oral**. Rio de Janeiro. Editora Guanabara Koogan S.A., 1999.

KOSTIC, V.B.; PEREIRA, J.F.V.; SALVATO, R.A. **Rinoplastia em nariz fissurado**. Ver. Bras. Cir. Plast. São Paulo, v. 25, n. 1, p. 49-58, 2010.

KREIA, T.B. et al. **Tendência de crescimento facial em Ortodontia e Ortopedia Funcional dos Maxilares**. RGO, Porto Alegre, Rev. gaúch. odontol., v.59, n.1, p. 97-102, 2011.

KUMMER, A. W. Velopharyngeal dysfunction (VPD) and resonance disorders. In: KUMMER, A.W. **Cleft palate and craniofacial anomalies: the effects on speech and resonance**. Canada. Singular Thomson Learning; 2001, p. 145-147.

LINO, H.M. **Aspectos psicossociais do portador de fissura labiopalatina observados em três estudos de caso**. Arq Bras Psico. V.40, p. 98-105, 1988.

MAZZOTTINI, R.; FREITAS, J.A.S.; FILHO, O.G.S. A cirurgia ortognática no protocolo de tratamento das fissuras lábio-palatais. In: Araújo A. **Cirurgias Ortognática**. São Paulo: SANTOS .1999.p.309-350.

MARCHESAN. I.Q.; BIANCHINI, E.M.G. A Fonoaudiologia e a Cirurgia Ortognática. In: Araujo A. **Cirurgia Ortognática**. São Paulo, Ed. Santos, 1998, p. 353-362.

MARQUES, I.L.; THOMÉ, S.; PERES, S.P.B.A. Aspectos pediátricos. In: TRINDADE, I.E.K.; SILVA FILHO, O.G. **Fissuras labiopalatinas: Uma abordagem interdisciplinar**. São Paulo: Santos, 2007 p. 51-71.

MARQUES, R.C. **Implicações psicossociais da realização da faringoplastia em indivíduos com fissuras labiopalatina**. 2004. Dissertação. Universidade de São Paulo Hospital de reabilitação de anomalias craniofaciais, Bauru. 2004.

MONDELLI. R.L. **Queiloplastia e FBT ,comparação da técnica classica de spina com a modificada pelo HRAC**. Tese. Universidade de São Paulo Hospital de reabilitação de anomalias craniofaciais, Bauru. 2011.

NUNES, M.L.T, MAGGI A, LEVANDOWSKI DC. **Considerações acerca das experiências de pais e mães de crianças portadoras de fissuras labiopalatina**. Rev. odonto ciênc. Porto Alegre. 1998; v.13, n.26, p. 7-27.

OLIVEIRA, R.M.R. **Uma abordagem sobre as dificuldades enfrentadas por mães na amamentação de crianças portadoras de fissuras labiopalatinas**. REBES, Pombal - PB, Brasil, v. 4, n.2, p. 1-6, 2014.

PEDRO, R.L. et al. **Alteração do desenvolvimento dentário em pacientes portadores de fissuras de lábio e/ou palato: revisão de literatura.** Ver. Odontol. Univ. São Paulo, v. 22, n. 1, p.65-9, 2010.

PEREIRA, J.H.B.A. **TRATAMENTO ORTODÔNTICO DAS FISSURAS LABIOPALATINAS.** 2011. Monografia. INSTITUTO BRASILIENSE DE PÓS-GRADUAÇÃO FUNORTE/SOEBRÁS. Brasília. 2011.

PESSOA, E.A.M. et al. **Enxertos ósseos alveolares na fissura labiopalatina: protocolos atuais e perspectivas futuras.** Ver. Odontol. Univ. Cid. São Paulo. São Paulo, v.27, n.1, p. 49-55, 2015.

ROCHA, D.L.; CAVASSAN, A.O. Abordagem ortodôntica. In: TRINDADE, I.E.K.; SILVA FILHO, O.G. **Fissuras labiopalatinas: Uma abordagem interdisciplinar.** São Paulo: Santos, 2007 p. 213-138.

RODRIGUES, A.P.G.M.; CASTRO, C.H.B.C. **Implicações e tratamento dos portadores de fissuras lábio- palatinas com enxerto ósseo autógeno.** Revista Brasileira de cirurgia buco-maxila facial, v.10, n.11, p. 91-95, 2010.

SAKAMOTO, T. et al. **Orthodontic treatment for jaw deformities in cleft lip and palate patients with the combined use of and facial mask.** Bull. Tokyo Dent. Coll. Tokyo, v. 43, n.4, p.223-9, 2002.

SAUNDERS, N.C. et al. **Velopharyngeal insufficiency following adenoidectomy.** Clin. Otolaryngol, v. 29, p. 686–8, 2004.

SILVA, RSS. **Fissuras Labiopalatinas.** 1999. Monografia. CEFAC CENTRO DE ESPECIALIZAÇÃO EM FONOAUDIOLOGIA CLÍNICA MOTRICIDADE ORAL. Rio de Janeiro. 2011.

SILVA FILHO, O.G. et al. **Influence of lip repair on craniofacial morphology of patients with complete bilateral cleft lip and palate.** Cleft Palate Cranio J. São Paulo, v. 4, nº. 2, 2003.

SILVA FILHO, O.G.; CAVASSAN, A.O.; CARVALHO, R.M. Abordagem ortodôntica. In: TRINDADE, I.E.K.; SILVA FILHO, O.G. **Fissuras labiopalatinas: Uma abordagem interdisciplinar.** São Paulo: Santos, 2007 p.213-238.

SILVA FILHO, O.G.; FREITAS, J.A.S. Caracterização morfológica e origem embriológica. In: TRINDADE, I.E.K.; SILVA FILHO, O.G. **Fissuras labiopalatinas: Uma abordagem interdisciplinar.** São Paulo: Santos, 2007 p.17-50.

SILVA FILHO, O.G.; FREITAS, J.A.S.; OKADA, T. Fissuras labiopalatais: diagnóstico e uma filosofia de tratamento. In PINTO, V.G. **Saúde bucal coletiva.** São Paulo: Santos, 2000. p. 481-527.

SILVA FILHO, O.G.; OZAWA, T.O.; BORGES, H.C. **A influência da queiloplastia em tempo único e em dois tempos cirúrgicos no padrão oclusal de crianças com fissura bilateral completa de lábio e palato.** R Dental Press Ortodon Ortop Facial, v.12, n.2, p. 24-37, 2007.

SILVA FILHO, O.G.; OZAWA, T.O.; CARVALHO, R.M. Enxerto ósseo secundário. In: TRINDADE, I.E.K.; SILVA FILHO, O.G. **Fissuras labiopalatinas: Uma abordagem interdisciplinar.** São Paulo: Santos, 2007, p. 239-259.

SOUZA, M.M. et al. **Análise morfológica do arco superior de portadores de fissura labiopalatal submetidos a diferentes protocolos de expansão rápida maxilar: avaliação das alterações maxilares.** R Dental Press Ortodon Ortop Facial, v. 14, n.5, p. 82-91, 2009.

TAVANO, L.D. **Análise da integração escolar de uma criança portadora de lesão lábio-palatal.** Dissertação. São Carlos: Universidade Federal de São Carlos; 1994.

TEM CANTE, A.R. **Histologia oral: desenvolvimento, estrutura e função.** 5ª edição. Rio de Janeiro: Editora Guanabara Koogan S.A. 2001. p. 10-21.

THOMÉ, S. **Estudo do aleitamento materno em crianças portadoras de malformação congênita de lábio e/ou palato.**(Dissertação). São Paulo: Escola de Enfermagem, Universidade Estadual de São Paulo. 1990

TRINDADE, I.E.K.; SILVA FILHO, O.G. **Fissuras Labiopalatinas: Uma abordagem interdisciplinar.** São Paulo: Santos, 2007.